UNIVERZITET U NOVOM SADU
POLJOPRIVREDNI FAKULTET
DEPARTMAN ZA VETERINARSKU MEDICINU

SEMINARSKI RAD IZ ANATOMIJE 2
GLAVA I VRAT SVINJE

MENTOR PROF.DR.GORDANA UŠĆEBRKA

STUDENT MILOŠ MIŠIĆ

- Regije glave se dele na

-Lobanjski deo u kome je smešten mozak (cranium seu neurocranicum)

-Lični deo u kome se nalaze usna i nosna duplja (facies seu splanchnocranium)

-Regiones cranii

1.Potiljačna regija (regio occipitalis)

2.Temena regija (regio parietalis)

3.Slepoočna regija(regio temporalis)

4.Čeona regija (regio frontalis)

-Regiones faciei

1. Regio orbitalis
2. R.nasalis
3. R.infraorbitalis
4. R.masseterica
5. R.buccalis
6. R.oralis
7. R.mentalis
8. R.intermandibularis
9. R.subhyoidea
10. R.parotidea
11. R.pharyngea
12. R.laryngea

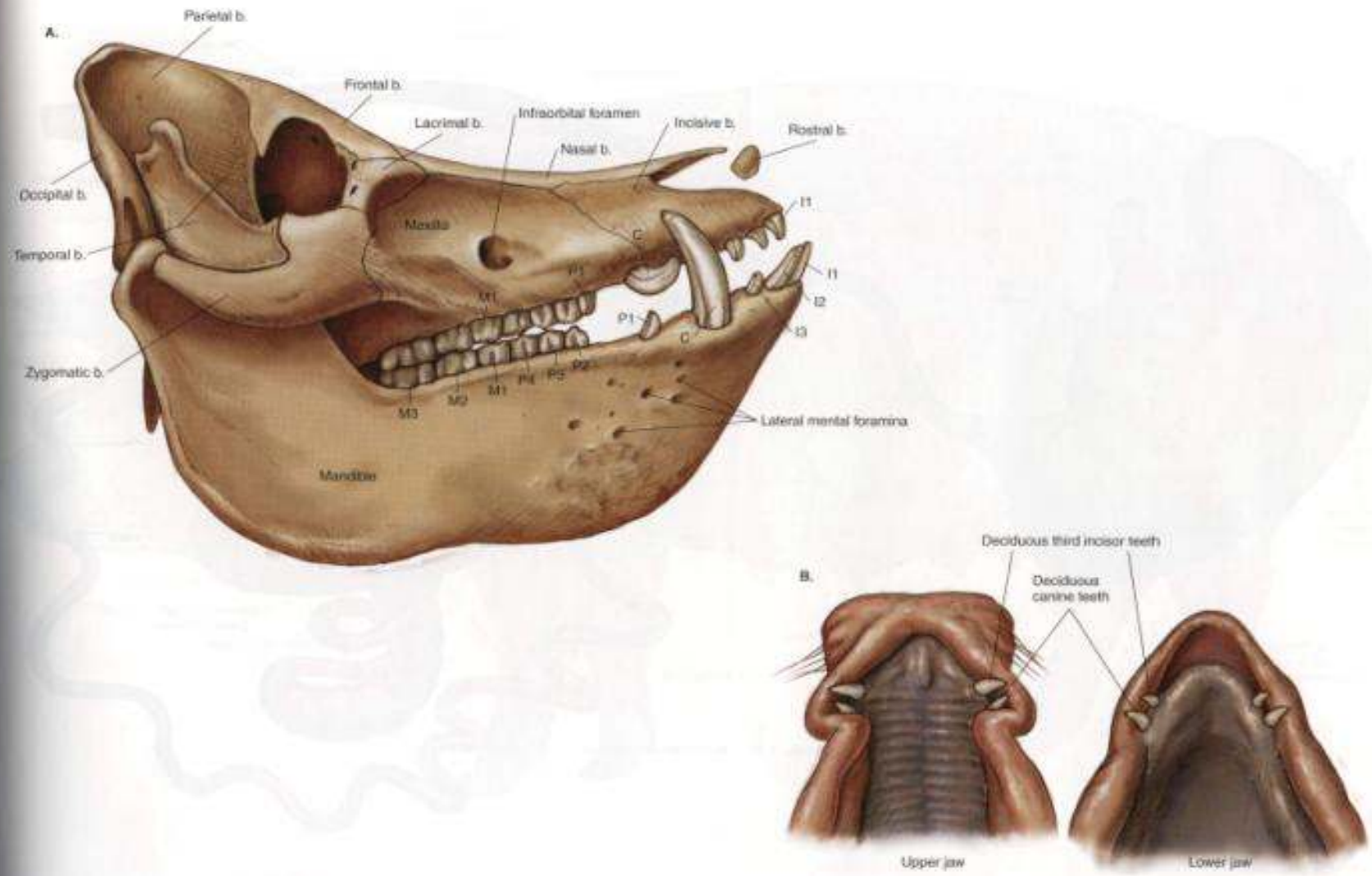

PLATE 6.10 **A.** Permanent dentition of the boar. b = bone, I = incisor tooth, C = canine tooth, P = premolar tooth, M = molar tooth **B.** Cutting the deciduous incisor and canine teeth of a piglet. They are routinely cut off to prevent damage to sow's teats.

- KOŽA/INTEGUMENTUM COMMUNE/
- Koža je spoljašni omotač koji se sastoji iz pokožice (epidermis), krzna (dermis) što zajedno čini kožu (cutis) i od potkožnog vezivnog tkiva (hypodermis, subcutis ili panniculus adiposus) što kod rasa svinja koje se koriste za proizvodnju masti postoji u većoj meri nego kod rasa za proizvodnju mesa.
- Cela površina kože kod svinja je obrasla čekinjastom dlakom.
- Kod svinja u koži nedostaju znojne žlezde (gl.sudoriferae).Zbog toga su svinje primorane da se valjaju u blatu.
- Ušna školjka je kod svinja izražena i klopasta.

- FASCIJE GLAVE
- Na glavi se razlikuju površinska i duboka fascija koje kaudalno prelaze u odgovarajuće fascije vrata.
- Fascija glave kutanim mišićima predstavlja origo i insercio.
- Površinske fascije glave su
- 1.Fascia parotidea
- 2.F.masseterica
- 3.F.temporalis-lamina superficialis
- 4.F.nasobuccalis
- 5.F.mandibularis
- 6.F.subhyoidea
- -Duboke fascije glave se nalaze ispod i iznad mišića glave i vezuju ih za kosti.
- -Na mnogim mestima je spojena sa p.f.glave.
- Duboke fascije glave su
- F.buccopharyngea i lamina profunda f.temporalis

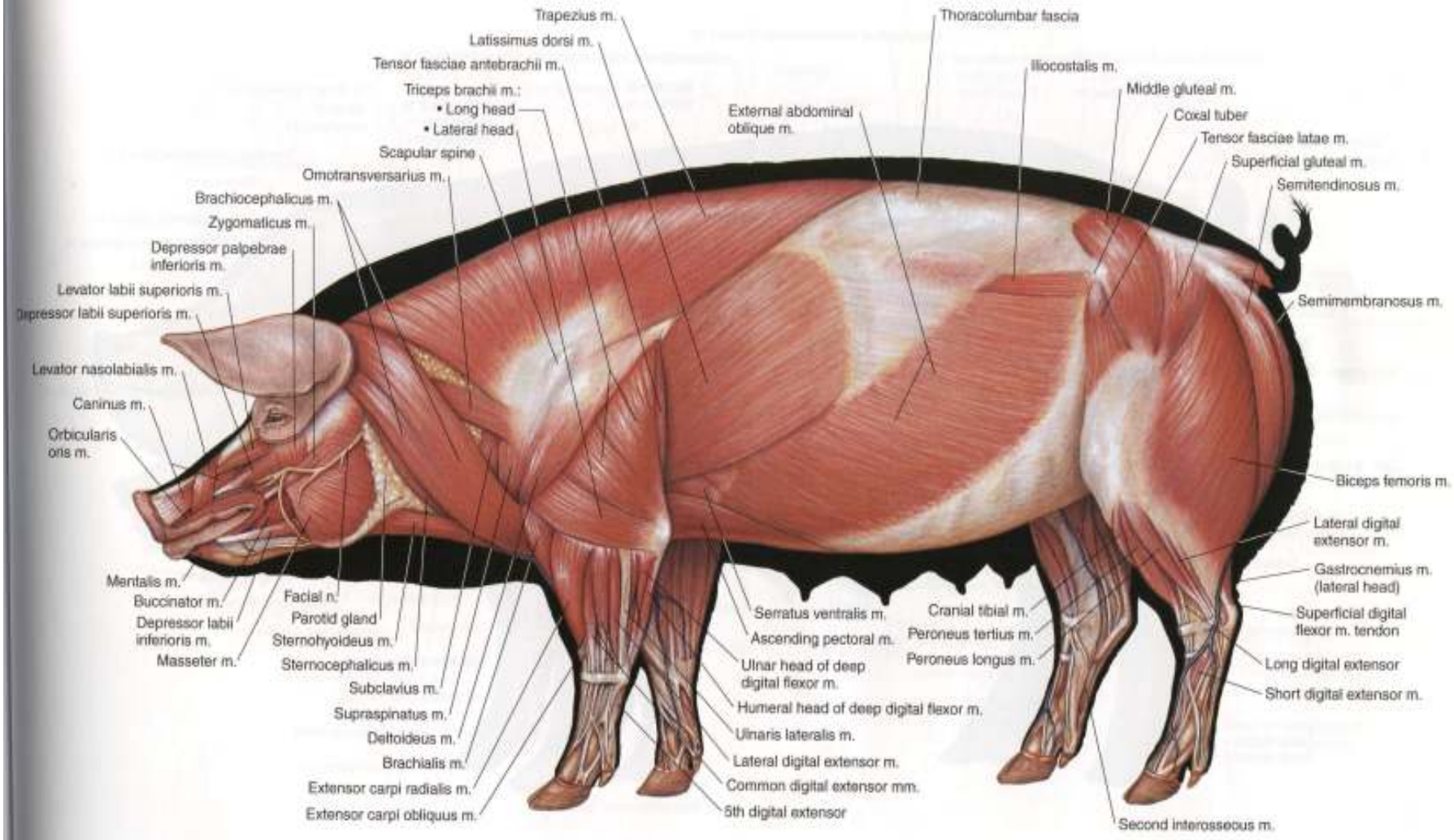

PLATE 6.6 Superficial muscles of the sow. Left lateral view. m = muscle, n = nerve

- MIŠIĆI GLAVE SVINJE / MUSCULI CAPITIS SUIS/
- 1.M.retractor anguli oculi lateralis
- 2.M.orbicularis oculi-pars orbitalis i pars palpaebralis
- 3.M.levator anguli oculi medialis
- 4.M.levator labil superioris-izuzetno jak kod svinja.Počinje kao vretenast mišić u fossa cannina suzne kosti i prelazi odmah u tetivu koja završava u vrhu rila.
- 5.M.zigomaticus
- 6.M.depresor labil superioris-koji se kod svinja zove m.deresor rostri
- 7.M.caninus-počinje u udubini na lateralnoj površini gornjovilične kosti kaudalno od foramen infraorbitale,a završava se mnogobrojnim tetivama oko nosnog otvora.
- 8.M.levator nasolabialis-počinje na srednjem delu spoljne površine nosne kosti,a završava se u gornjoj usni.Bledocrvene je boje i tesno je povezan sa kožom
- 9.M.orbicularis oris je kružni mišić usta koji se nalazi neposredno ispod kože usana sa kojom je tesno povezan.

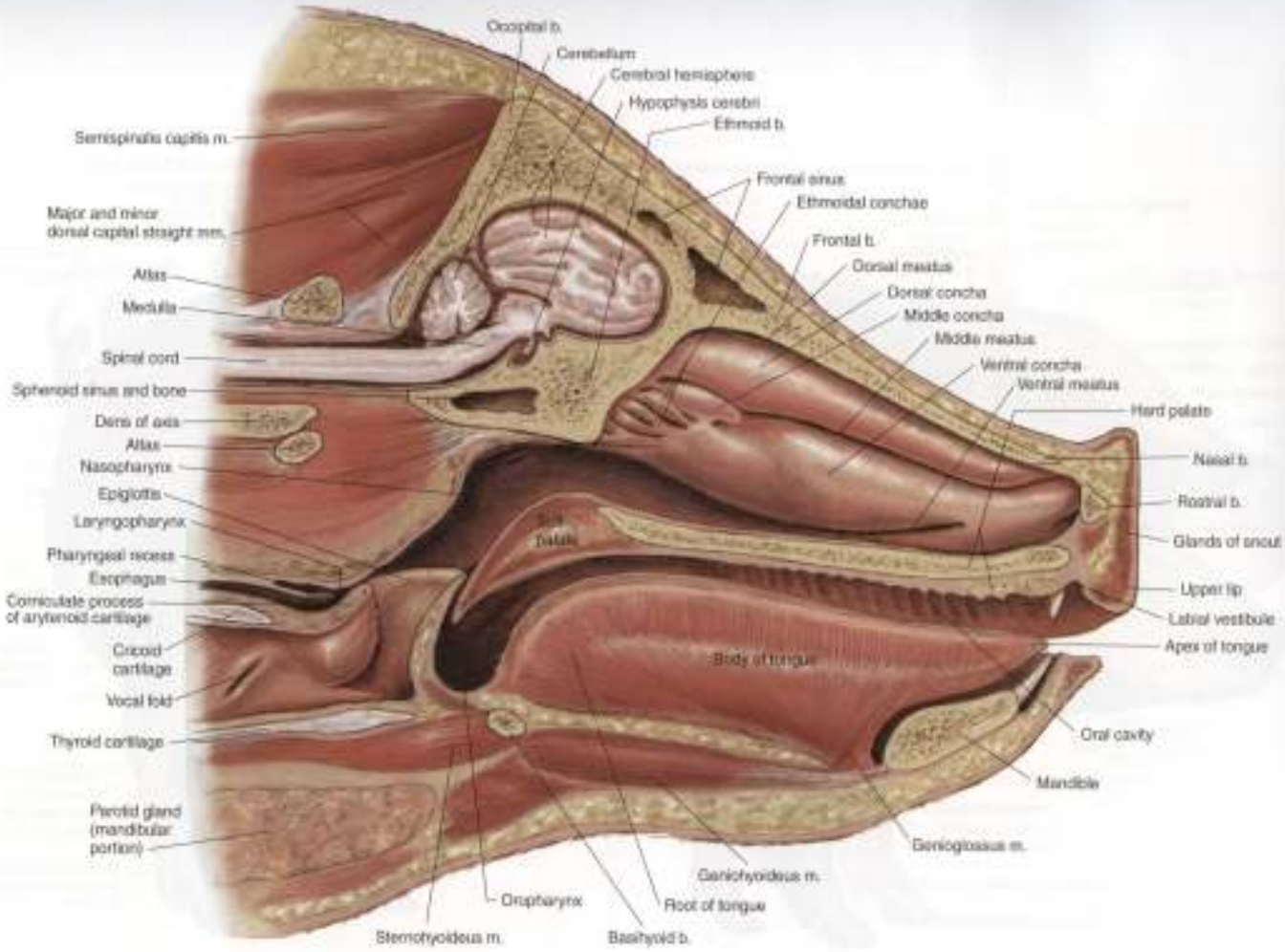

PLATE 6.9 Median section of the porcine head. The nasal septum has been removed. Right lateral view. m = muscle, b = bone

- 10.M.mentalis-mali mišić koji se nalazi u bradi.Počinje na donjoj vilici prostrano i ventralno od sekutića, a završava se u koži brade gde se spaja sa istoimenim mišićem s druge strane.
- 11.M.depresor anguli oris
- 12.M.buccinator je širok pljosnat i najjači mišić lica.Ima dva svoja dela i to površni ili pars buccalis i duboki ili pars molaris.
- -Pars buccalis se nalazi površno u regio buccalis a sastoji se od dorzalnog i ventralnog dela.
- -Pars molaris počinje na processus coronoideus-u i na lateralnoj strani alveolarnog izdanka maxile u predelu molarnih kutnjaka.On završava u m.orbicularis oris u predelu usnog ugla /angulus oris/.
- 13.M.depresor labii inferioris se pruža duž lateralne površine mandibule.Počinje na tuber maxillare i proc. Coronoideus a završava se tetivasto u donjoj usni.

- 14.M.malaris je mali tanak i pljosnat mišić na fasciji lica u predelu grebena lica (tuber faciale) a završava se u donjem očnom kapku.
- 15.M.masseter je veliki pljosnat i snažan mišić koji se pruža od grebena lica i jagodičnog luka preko cele lateralne površine grane donjovilične kosti do njenog ventralnog ruba.
- 16.M.parotido auricularis
- 17.M.scutuloauricularis
- -Većinu mišića lica inerviše nervus facialis.

- ARTERIJSKI KRVNI SUDOVI GLAVE I VRATA
- 1.A.carotis communis
- 2.A.carotis internus
- 3.A.carotis externus:a.lingualis i a.facialis
- 4.A.maxillaris:a.meningea media. a.malaris,a.infraorbitalis,a.mentalis i a.palatina descendens.

- VENSKI KRVNI SUDOVI GLAVE I VRATA
- Vensku krv iz predela glave i vrata odvode dve velike vene:V.jugularis externa sinistra i V.jugularis externa dextra koje se ulivaju u Truncus bijugularis a ovaj u kranijalnu šuplju venu(V.cava cranialis).
- V.jugularis interna:v.thyroidea media,v.thyroidea cranialis,v.occipitalis
- V.jugularis externa:v.cervicalis superficialis,v.cephalica(v.mediana cubiti,v.cephalica accessoria),v.linguofacialis,v.facialis,v.maxilaris.

- LIMFNI SISTEM GLAVE I VRATA SVINJE
- 1.Lnn.parotidei superficiales
- 2.Lnn.retropharyngei laterales
- 3.Lnn.retropharyngei mediales
- 4.Lnn.mandibulares
- 5.Lnn.mandibulares accessorii
- 6.Lnn.cervicales superficiales dorsales
- 7.Lnn.cervicales superficiales medii
- 8.Lnn.cervicales superficiales ventrales

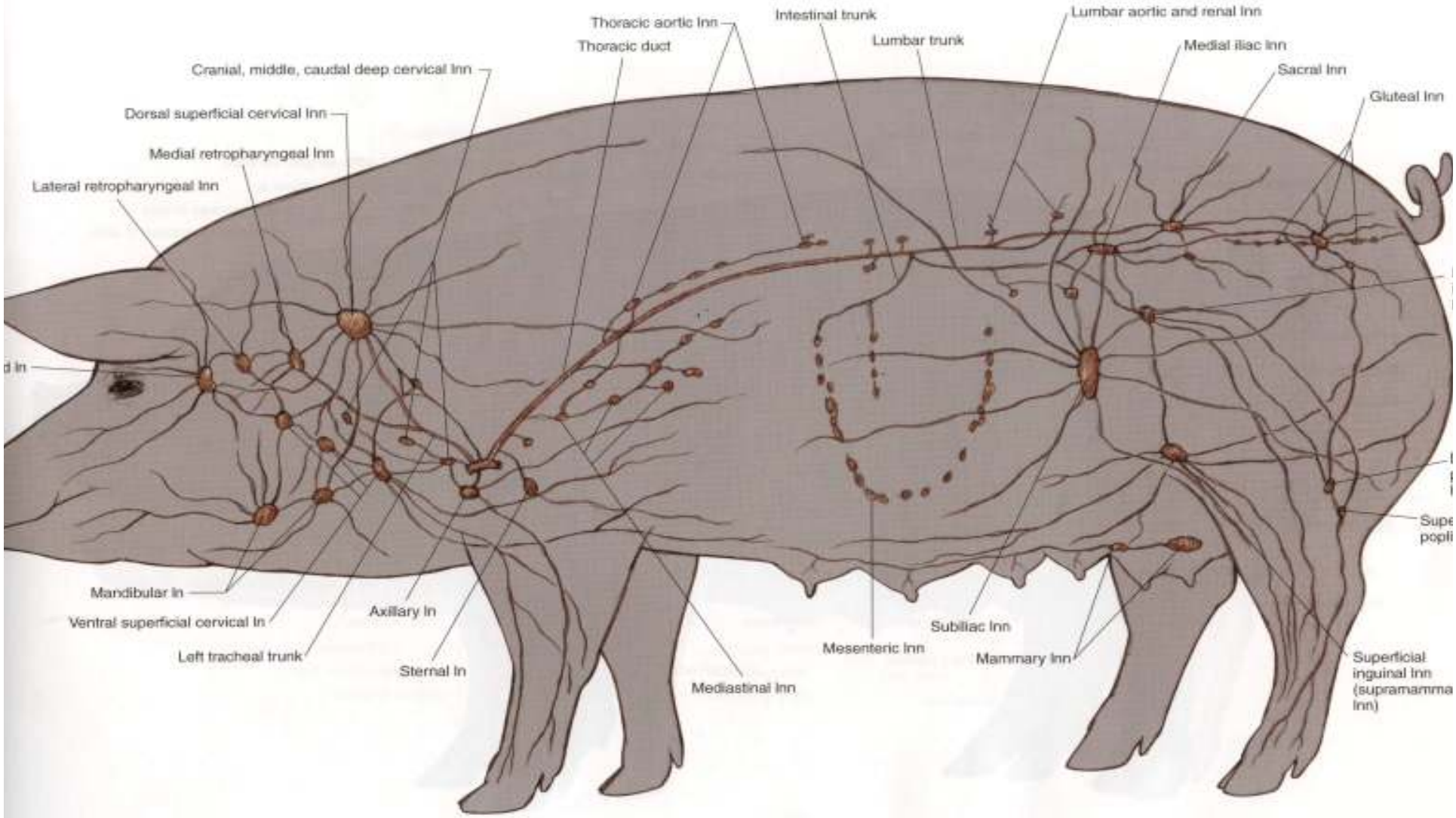

PLATE 6.12 Lymph nodes and vessels of the sow. ln = lymph node

- KOSTI GLAVE SVINJE(OSSA CAPITIS SUIS)
- Kosti lobanje svinje:potiljna kost(os occipitale),klinasta kost(os sphenoidale),sitasta kost(os ethmoidale),međutemena kost(os inter parietale),temena kost(os parietale),čeona kost(os frontale),slepoočna kost(os temporale).
- Kosti lica svinje(ossa capitis faciei):nosna kost(os nasale),suzna kost(oslacrimale),jagodična kost(os zigomaticum),gornjovilična kost(maxilla),sekutićna kost(os incisivum),krilasta kost(os pterygoideum),ralo(vomer),kost ventralne nosne školjke(os conhae nasalis ventralis),donjovilična kost(mandibula),jezična kost(os hyoideum),kost rila(os rostri).

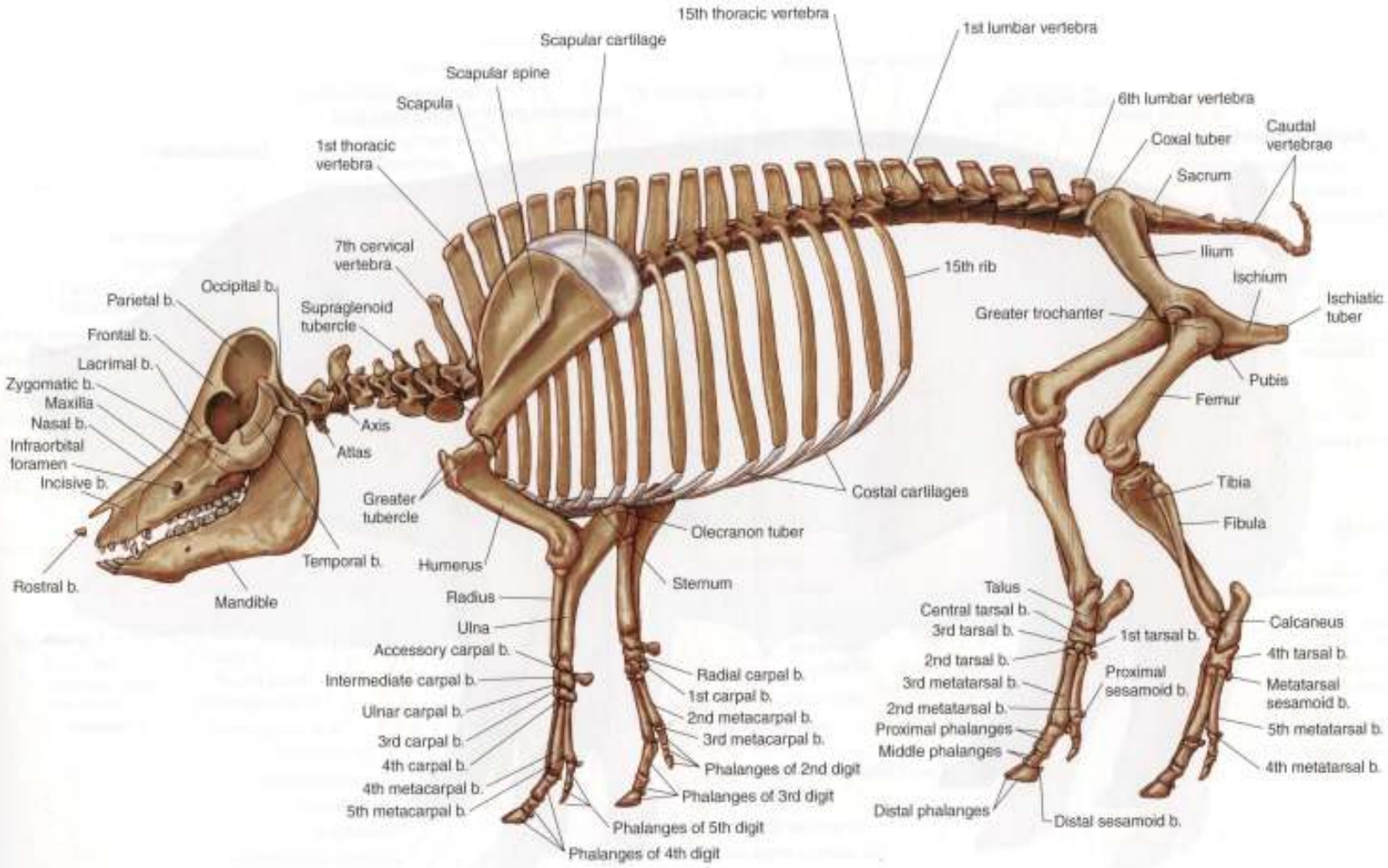

PLATE 6.4 Skeleton of the swine. b = bone

- Svinja ima ukupno 44 zuba i to 12sekutića,4očnjaka,16premolarnih kutnjaka i 12 molarnih kutnjaka što je ukupno 44 zuba.
- Usna duplja(cavum oris)
- Usni otvor (rima oris),gornja usna(labia superior),donja usna (labia inferior)
- Jezik(lingua)na kome se nalaze papile i to:papillae foliate,papillae valate,papillae fungiformes i papillae filiformes.
- Nosna duplja(cavum nasi) podeljena na dve nozdrve(nares).U nozdrvama se nalaze dlačice koje služe da zagrevaju vazduh i zadržavaju prašinu.

- Lobanjska duplja(cavum cranii)
- U lobanjskoj duplji nalazi se centralni organ nervnog sistema mozak(encephalon) koji se sastoji od nekoliko svojih delova i to:rhombencephalon(zadnji mozak),mesencephalon(srednji mozak),prosencephalon(veliki mozak)koga čine diencephalon(međumozak) i thelencephalon(veliki mozak).Na mozak se kaudalno nastavlja kičmena moždina(medullaspinalis).

- 12 moždanih nerava su:nervus olfactorius,n.opticus,n.occulomotorius,
- n.trochlearis,n.trigeminus,n.abducens,n.faciale,
- n.vestibulocochleare,n.glosopharingeus,n.vagus
- n.accessorius i n.hypoglossus
- KLINIČKI ZNAČAJ
- Na glavi se može izmeriti puls preko koga pratimo rad srca,nalaze se palpatorni limfni čvorovi i oko se može iskoristiti za ispitivanje pupilarnog refleksa.
- Iz ušne vene se kod svinja vadi krv.

- TOPOGRAFSKA ANATOMIJA VRATA
- REGIJE VRATA(REGIO COLLI)
- Na vratu se razlikuju sledeći predeli:
- Na dorzalnom delu vrata je regio colli dorsalis u kojo se nalazi dorzalni rub vrata(margo dorzalis).
- Bočno,desno i levo na vratu su regio colli lateralis dextra et sinistra.Ventralni vratni deo regio colli ventralis.U ovom predelu je dušnik sa svojom regijom regio trachealis a duž vrata se nalazi sulcus jugularis.
- Na prelazu vrata u trup nalazi se predlopatična regijiu regio praescapularis.

- FASCIJE VRATA
- 1.F.cervicalis superficialis
- 2.F.cervicalis profunda

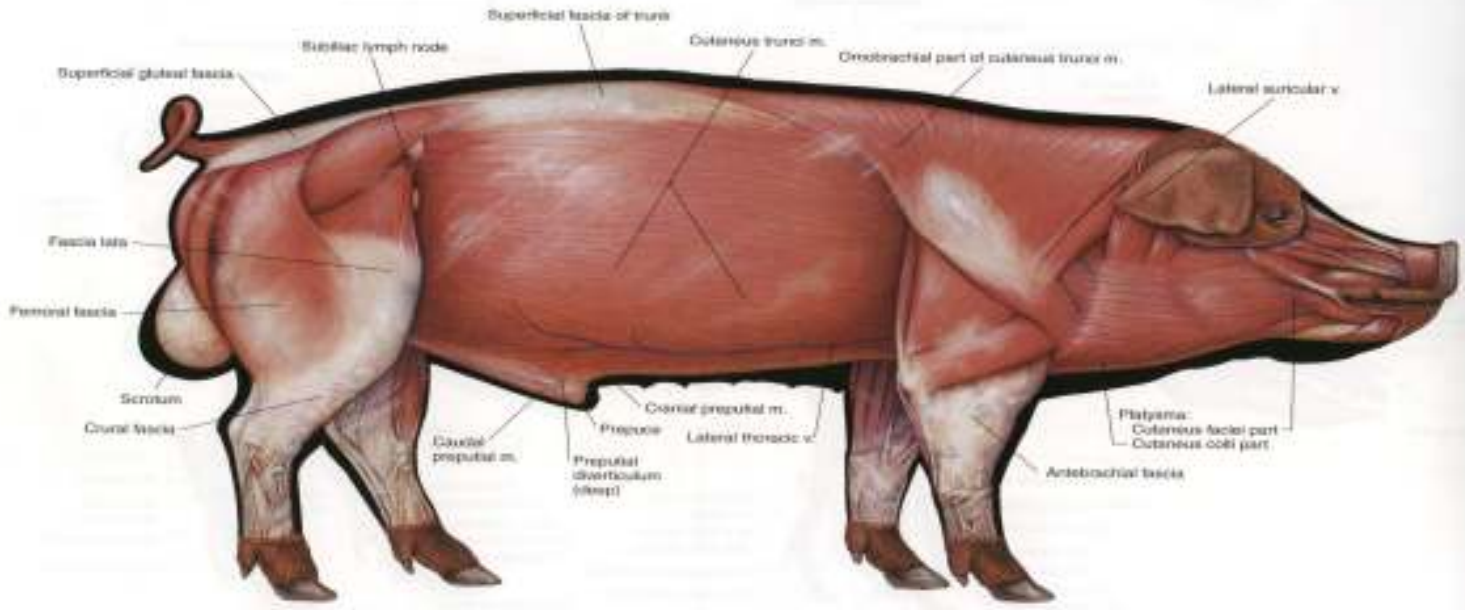

PLATE 6.5 Cutaneous and superficial muscles of the boar. Panniculus adiposus (fat layer) removed. Right lateral view. v = vein, m = muscle

- MIŠIĆI VRATA SVINJA(MUSCULI COLLI SUIS)
- Mišići ventralnog dela vrata su:m.brachiocephalicus,m.sternocephalicus,
- m.sternohyoideus,m.sternothyroideus,
- m.omohyoideus,m.omotransversarius,
- mm.scaleni,m.rectus capitis lateralis,
- m.longus colli,m.longus capitis,
- m.intertransversarius cervicis

- Mišići dorzalnog dela vrata su:
- m.trapezius cervicis,m.rhomboideus cervicis
- m.serratus ventralis cervicis
- m.splenius,m.longisimus capitis,
- m.longisimus atlantis,m.semispinalis capitis
- mm.multifidi cervicis,m.obliqus capitis cranialis
- m.obliqus capitis caudalis,m.rectus capitis dorsalis major,m.rectus capitis dorsalis minor.

- ORGANI U PREDELU VRATA
- Jednjak(oesophagus) je mišićni cevast organ čija je funkcija prenos hrane i vode iz usne duplje preko ždrela pa do želuca.
- Dušnik(trachea) je kod svinja izgrađen od 32 do 36 hijalinih hrskavičavih prstenova(anulus).Dužina dušnika kod svinja je 25 do 40 cm.Deo respiratornog trakta prenosi vazduh iz nosne duplje preko grkljana(larinx) do pluća.
- Put hrane i vazduha reguliše epigllotis(grleni poklopac).

- SKELET VRATA
- Osnovu skeleta vrata čine vratni pršljenovi(vertebrae cervicales) kao deo kičmene moždine (columna vertebralis).
- Svinja ima kao i svi sisari 7 vratnih pršljenova.
- Tela vratnih pršljenova su duža nego kod drugih pršljenova.
- Prvi vratni pršljen(atlas) je pršljenskog tela.Ima dorzalni i ventralni luk kojima obrazuje otvor veći od drugih.
- Drugi vratni pršljen(axis) je bez glave a ima izdanak u obliku zuba(dens) koji svojom zglobnom površinom naleže na udubinu atlasa(fovea dentis).

- Sedmi vratni pršljen(Cve 7) ima na kaudalnom delu tela, na rubu pršljenske udubine , dve zglobne jamice(foveae costalis caudales.
- Svi vratni pršljenovi svinja imaju bočne otvore (foramina vertebralia lateralia).
- KLINIČKI ZNAČAJ
- Vrat je značajan zbog palpatornih limfnih čvorova
- U predelu vrata kod svinja se parenteralno daju lekovi.

UNIVERZITET U NOVOM SADU
POLJOPRIVREDNI FAKULTET
DEPARTMAN ZA VETERINARSKU MEDICINU

SEMINARSKI RAD IZ TOPOGRAFSKE ANATOMIJE

TEMA:

GRUDNI KOŠ, TRBUŠNA DUPLJA, KARLICA I REP SVINJE

Mentori:
Prof. dr Gordana Uščebrka Rončević

Student:
Nikola

GRUDNI KOŠ SVINJE
(*Thorax su*)

REGIJE GRUDNOG KOŠA

- *Regio interscapularis* – predeo između lopatica
- *Regio scapularis* – deo prednji h ekstremiteta koji pokriva sa lateralne strane rebra
- *Regio costalis* – koštana osnova su rebra
- *Regio sternalis* – nalazi se ventralno, koštana osnova je sternum i rebarne hrskavice
- *Regio presternalis* – to je tzv. prsište ili prednja grudna oblast
- *Regio pectoralis lateralis dextra et*
- *Regio pectoralis lateralis sinistra* – bočno na grudnom košu

PALPATORNI PREDELI

Na zidu grudnog koša mogu se palpirati istaknuti koštani delovi kao što su:

1. REBARNI LUK
2. MANUBRI STERNI
3. CORPUS ET CRISTA STERNI
4. PROCESSUS XIPHOIDEA

GRUDNI KOŠ - *Torax*

Grudni koš (torax) predstavlja šupljinu oivičenu kostima.

Grudni koš grade:

- **dorzalno –** leđni pršljenovi (*vertebrae thoracicae)*
- **lateralno –** rebra i njihove hrskavice (*costae et cartilagines costarium)*
- **ventralno –** grudna kost (*sternum*)
- **kranijalno** se nalazi tanji otvor (*apertura thoracis cranialis*) koji obrazuju prvi leđni pršljen, prvi par rebara i prva sternebra grudne kosti.
- **kaudalno** se nalazi veći otvor (*apertura thoracis caudalis*) koji obrazuju zadnji leđni pršljen, poslednji par rebara, rebarni lukovi i kranijalni deo ksifoidne hrskavice.

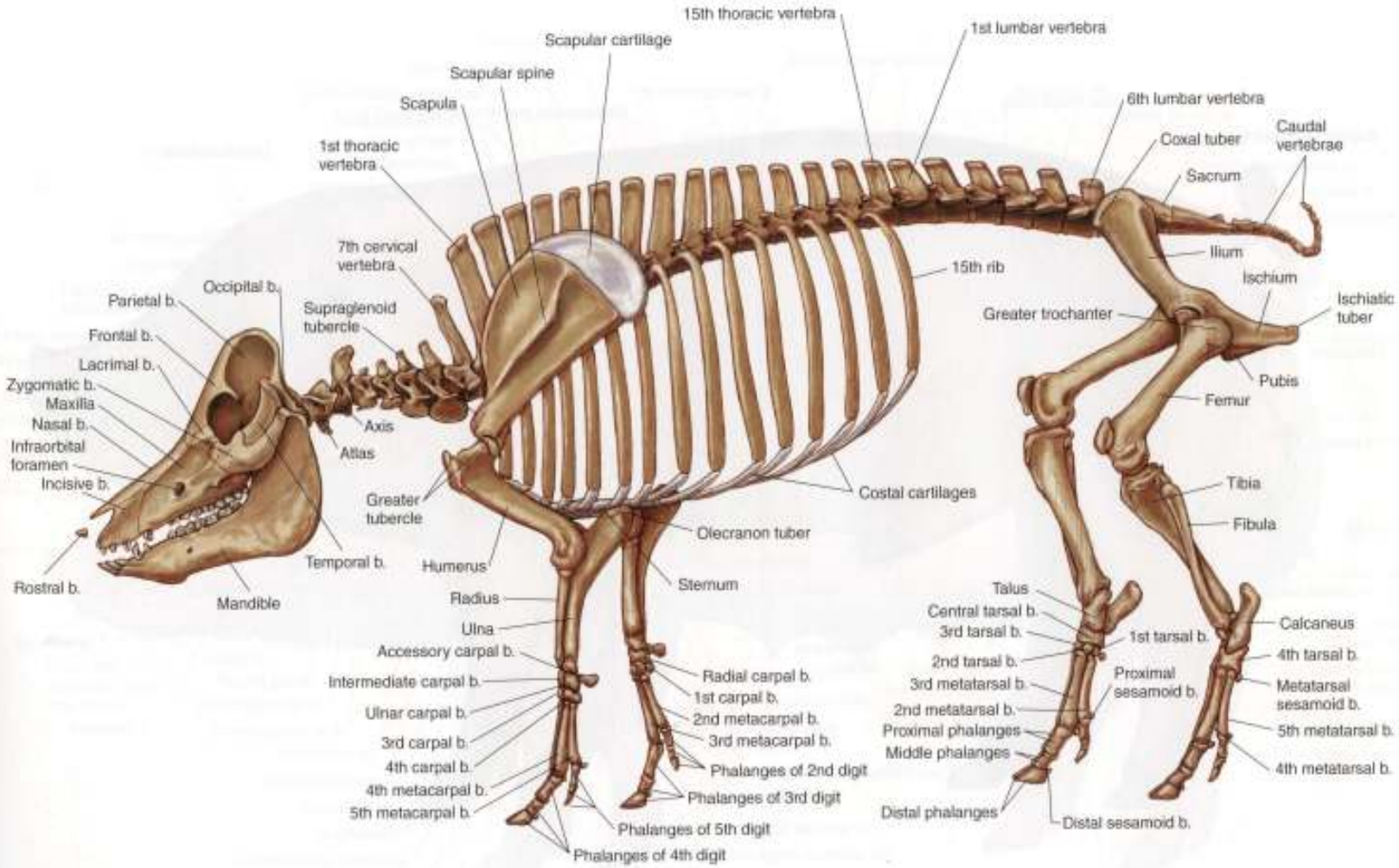

PLATE 6.4 Skeleton of the swine. b = bone

GRUDNA DUPLJA
(Cavum pectoris)

- Nalazi se u grudnom košu.
- Dorzalni zid koštane osnove grudne duplje obrazuju leđni pršljenovi.
- Ventralni zid obrazuje grudna kost.
- Bočne zidove obrazuju leva i desna rebra i njihove hrskavice.
- Kaudalni zid obrazuje dijafragma.

➢ **Pleura** je seroza koja obavija zidove i organe grudne duplje. Ona je tanka, elastična, providna i dobro inervisana.

a) ***Pleura parietalis*** - oblaže unutrašnje zidove grudne duplje

b) ***Pleura diaphragmatica*** – deo parijetalne pleure koji oblaže dijafragmu i zajedno sa njom čini kaudalni zid

KOŽA *(Integumentum commune)* I FASCIJE (*Fasciae)*

1. Koža (*Integumentum commune)*

- predstavlja spoljašnji zaštitni omotač
- ostale funkcije:

  -regulacija toplote

  -regulacija količine vode

  -poseduje produkte kože kao što su kožne žlezde, dlake i senzoreceptorna telašca

Kod svinje su dlake čekinjaste.

2. Fascije grudnog koša

a) ***Fascia thoracolumbalis*** je jaka, zbijene građe, prelazi preko *m. longissimus thoracis.* Pruža se od grebena leđa do mišića sapi.

b) ***Fascia spinotransversalis*** počinje na trnastim izdancima od 1. do 8. ili 10. torakalnog pršljena i spaja se sa istoimenom fascijom sa druge strane.

c) ***Tunica flava abdominalis*** je ventralni deo duboke fascije.

KOSTI GRUDNOG KOŠA

Tu spadaju:

1. leđni pršljenovi (*vertebrae thoracicae)*
2. rebra (*costae)*
3. grudna kost (*sternum)*

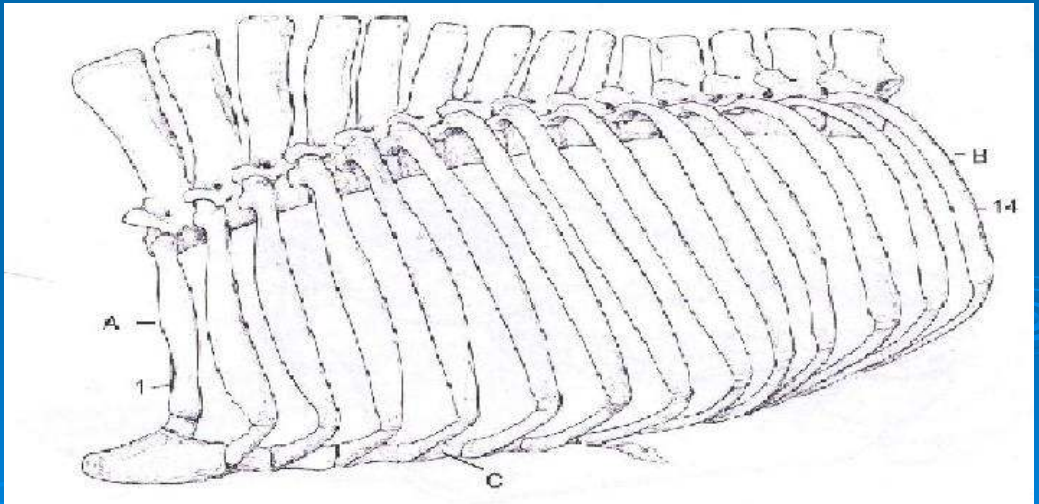

Slika 115. Skeleton thoracis (thorax) suis (grudni koš svinje u celini)
A- Apertura thoracis cranialis
B- Apertura thoracis caudalis
C- Sternum
1. Prvo rebro, 14. Četrnaesto rebro

- <u>Leđni pršljenovi</u>

  -svinja ima 14-16

  -svaki pršljen se sastoji od tela (manje je nego kod vratnih pršljenova), luka i izdanaka koji mogu biti trnasti (veći nego kod ostalih pršljenova) i bočni

  -bočno na telu pršljena nalaze se uduljene zglobne površine (*fovea costales cranialis et caudales*) za zglobljavanje sa rebarnim glavicama

  -čine dorzalni deo grudne duplje

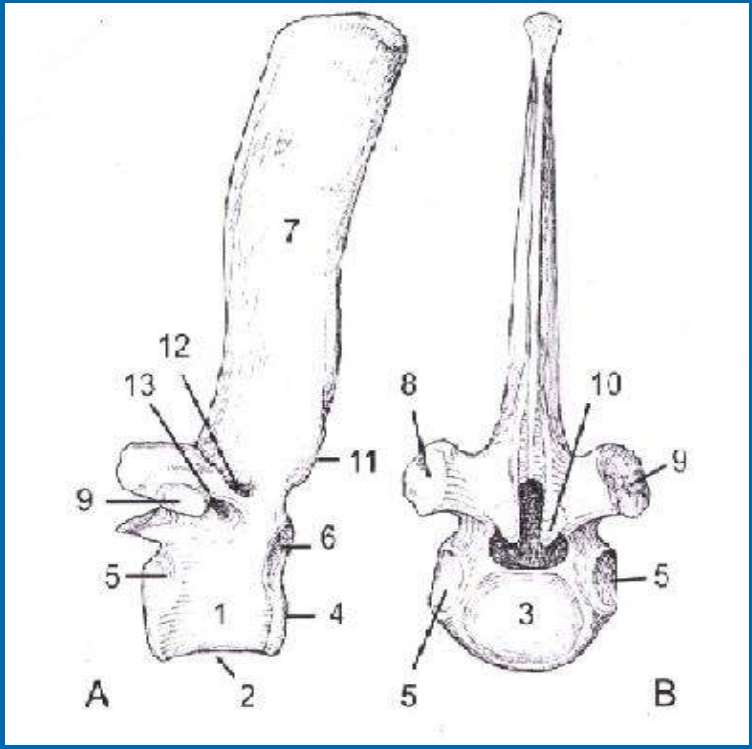

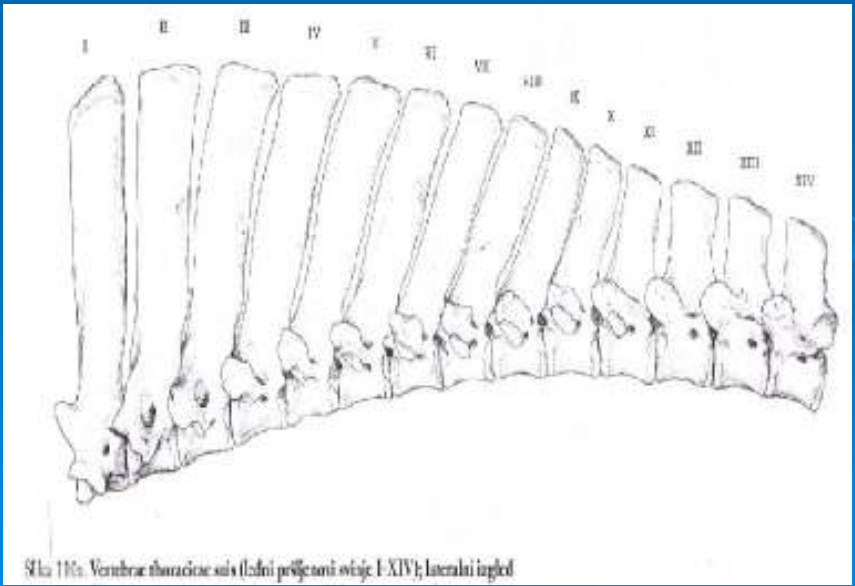

- <u>Rebra</u>
  - -svinja ima 14 pari rebara
  - -broj pari rebara odgovara broju leđnih pršljenova
  - -to su pločaste parne kosti koje se sastoje od tela i dva kraja
  - -na dorzalnom kraju se nalazi rebarna glava sa zglobnom površinom (*facies auricularis capitis costae*) koja se zglobljava sa torakalnim pršljenovima
  - -na ventralnom kraju pomoću rebarne hrskavice se zglobljavaju sa grudnom kosti
  - -čine bočne zidove grudne duplje

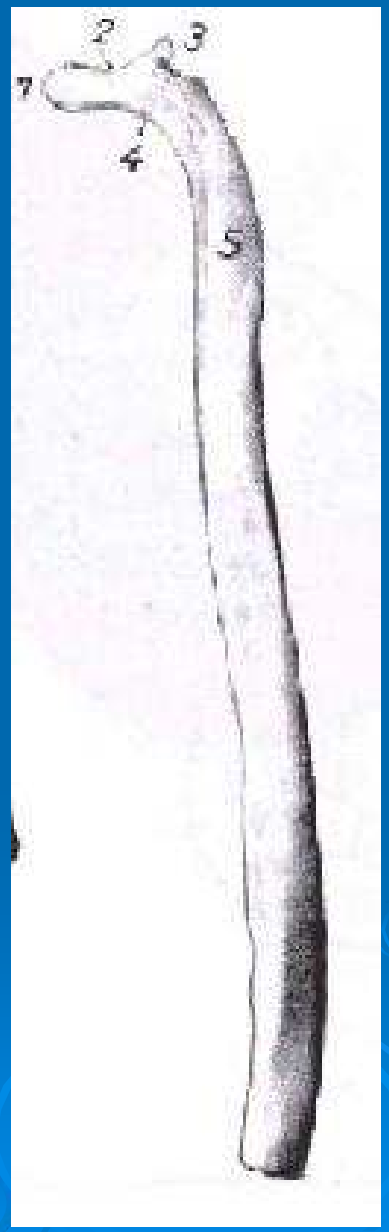

- <u>Grudna kost</u>

  -neparna kost

  -sa rebarnim hrskavicama je zglobno povezana preko posebnih zglobnih jamica (*incisurae costales)*

  -grade je pršljenovi grudne kosti (*sternebrae*) kojih svinja ima 6

  -na kaudalnom kraju grudne kosti nalazi se hrskavica (*cartilago xiphoidea*)

MIŠIĆI
(musculii thoracici)

- <u>Mišići grudnog koša</u>

1. *Mm. intercostales* – pljosnat i tanak mišić, nalazi se u međurebarnim prostorima i ispunjava ih celom dužinom.
2. *Mm. levatores costarum* – mali, kratki mišići. Kod svinja ih ima 12-14. Počinju na transverzalnim izdancima torakalnih pršljenova, njihova mišićna vlakna se pružaju kaudo-latero-ventralno i pripajaju se za kranijalni rub i lateralnu površinu proksimalnog dela sledećeg rebra.
3. *M. transversus thoracis* – pljosnat i tanak mišić, pripaja se na unutrašnjoj površini grudne kosti. Prožet je tetivnim snopovima.

4. *M. rectus thoracis* – mali, tanak, pljosnat mišić koji se pruža koso po lateralnoj površini prvog do četvrtog rebra u kaudoventralnom pravcu.
5. *Diaphragma* – mišićno tetivasti organ koji predstavlja elastičnu pregradu između grudne i trbušne duplje.

   Obložena je na površini – prema grudnoj duplji fascijom trupa (*fascia endothoratica*), a na površini okrenutoj ka trbušnoj duplji – *fascia transversa abdominis.*

VASKULARIZACIJA GRUDNOG KOŠA

1. Arterije:

Aorta thoracica

a) njene grane za zidove grudnog koša su:

-Aa. intercostales dorsales

-A. costoabdominalis dorsalis

-Aa. phrenicae

b) njena grana za organe grudne duplje je *A.broncho-oesophagea*

2. Vene

V.cava craniels – V. azygos sinistra

- V. costocervicalis

- V. thoracicainterna

ORGANI GRUDNE DUPLJE

- SRCE – *Cor, Cardia*
- PLUĆA – *Pulmo*
- VRATNI DEO DUŠNIKA I JEDNJAKA
- *Thymus* SVINJE

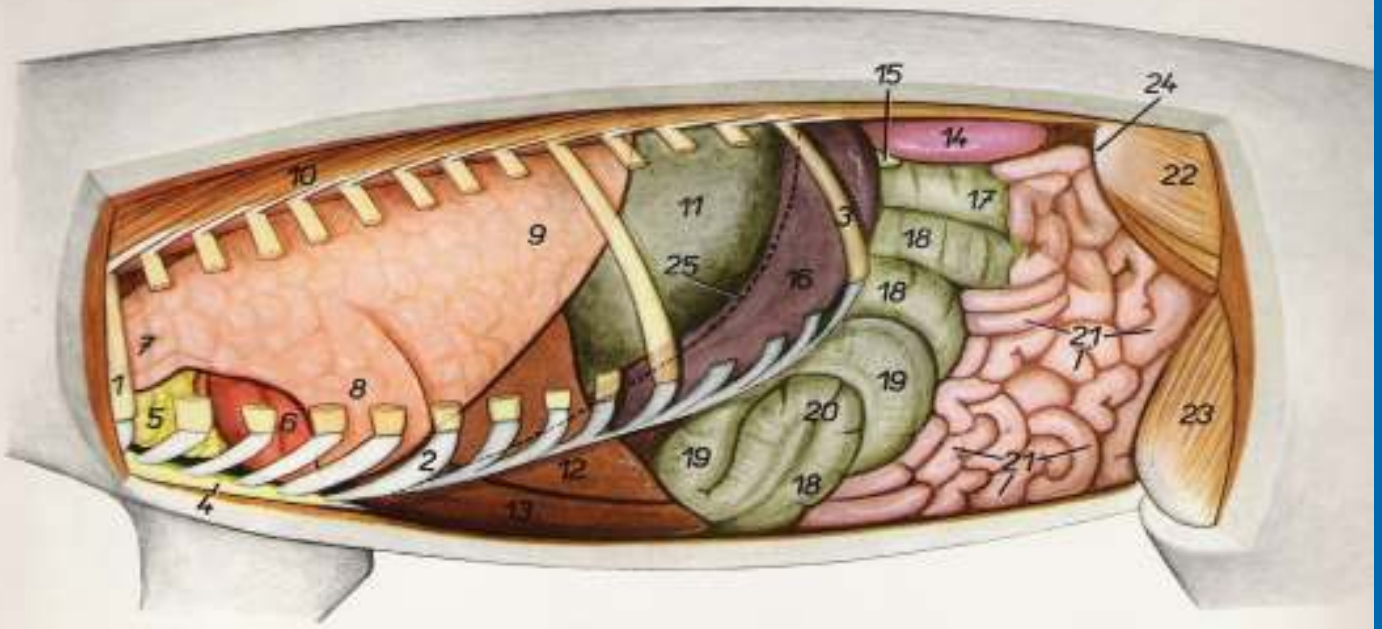

1. *costa I* — prvo rebro
2. *cartilago costalis VI* — rebrena hrskavica šestog rebra
3. *costa XIV* — četrnaesto rebro
4. *sternum* — grudnica (grudna kost)
5. *lobus thoracicus thymi* — grudni režanj grudne žlijezde
6. *cor* — srce
7. *pars cranialis lobi cranialis pulmonis sinistri* — prednji dio prednjeg (vršnog) režnja lijevog plućnog krila
8. *pars caudalis lobi cranialis pulmonis sinistri* — stražnji dio prednjeg (vršnog) režnja lijevog plućnog krila
9. *lobus caudalis pulmonis sinistri* — stražnji (okštni) režanj lijevog plućnog krila
10. *m. iliocostalis thoracis* — bočno-rebreni grudni mišić
11. *ventriculus (gaster)* — želudac
12. *lobus sinister lateralis hepatis* — lijevi lateralni režanj jetre
13. *lobus sinister medialis hepatis* — lijevi medijalni režanj jetre
14. *ren sinister* — lijevi bubreg
15. *pancreas* — gušterača
16. *lien* — slezena
17. *cecum (apex coeci in projectione)* — slijepo crijevo (projekcija vrha slijepog crijeva)
18—20. *ansa spiralis coli* — spiralna petlja debelog crijeva
18. *gyri centripetales* — centripetalne (ulazne) vijuge
19. *gyri centrifugales* — centrifugalne (izlazne) vijuge
20. *flexura centralis coli* — središnji zavoj debelog crijeva
21. *jejunum* — tanko crijevo
22. *m. gluteus medius* — srednji sapni mišić
23. *m. quadriceps femoris* — četveroglavi bedreni mišić
24. *tuber coxae* — bočna kvrga
25. *linea insertionis diaphragmatis* — hvatišna linija ošita

SRCE - *Cor*

Srce je šuplji mišićni organ, tamno crvene boje, a obllika nepravile i nešto spljoštene kupe. Smešteno je u srednjem medijastinalnom prostoru grudne duplje između oba plućna krila koja ga gotovo celog prekrivaju. Pričvršćeno je za kičmu, pluća i dijafragmu pomoću krvnih sudova koji izlaze iz njega – aorta za kičmu, *Truncus pulmonalis* i *Vv. pulmonales* za pluća, a *V. cava caudalis* za dijafragmu.

Obavijeno je srčanom kesom – *Pericardium*.

Na srcu se razlikuju baza – *Basis cordis* i vrh – *Apex cordis*.

Srce je podeljeno na dve komore i dve pretkomore i to: desna pretkomora (*Atrium dextrum*), desna komora (*Ventriculus dexter*), leva pretkomora (*Atrium sinistrum*) i leva komora (*Ventriculus sinister*).

Iz leve komore izlazi aorta, iz leve pretkomore *Vv. pulmonales* (7-8), iz desne komore *Truncus pulmonales* (*A.pulmonalis*) i iz desne pretkomore *V. cava cranialis et*

ja. Srce, lijeva strana

106.

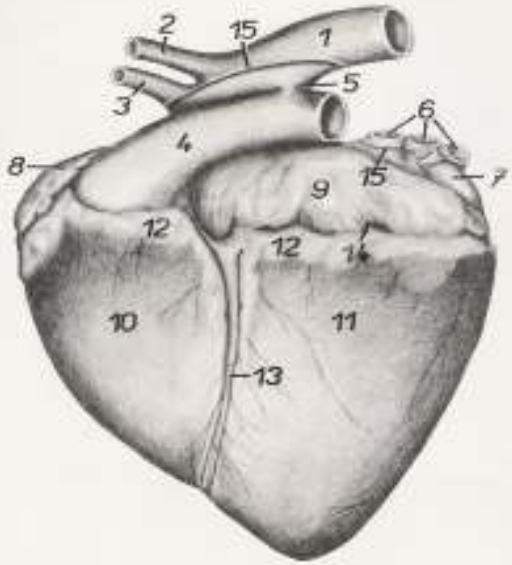

Svinja. Srce, desna strana

Slika 107.

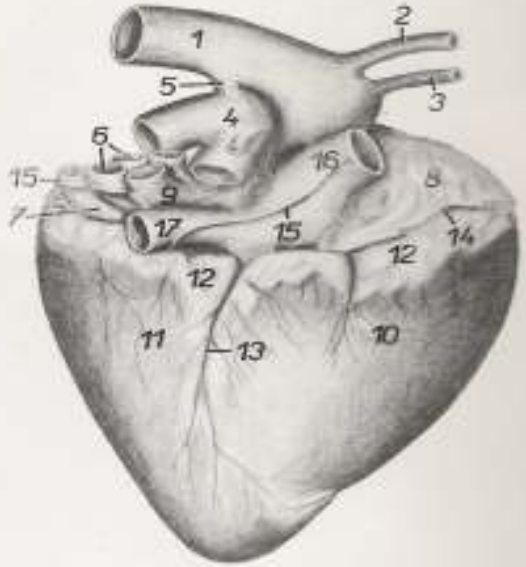

aorta — aorta
a. subclavia sinistra — lijeva potključnjačna arterija
truncus brachiocephalicus — brahiocefaličnо deblo (nadlaktično-glavno deblo)
truncus pulmonalis — plućno deblo
lig. arteriosum (Botalli) — arterijska (Botallijeva) veza
vv. pulmonales — plućne vene
v. azygos sinistra — lijeva nepsrna vena
auricula dextra — desna uška
auricula sinistra — lijeva uška
ventriculus dexter — desna klijetka
ventriculus sinister — lijeva klijetka
corpus adiposum subepicardiale — podsrčni masni jastučić

13. *sulcus interventricularis paraconalis* — lijevi interventrikularni žljeb
14. *sulcus coronarius* — krunasti žljeb
15. *insertio pericardii* — hvatište osrčja

Slika 107.

1. *aorta* — aorta
2. *a. subclavia sinistra* — lijeva potključnjačna arterija
3. *truncus brachiocephalicus* — brahiocefaličnо deblo (nadlaktično-glavno deblo)
4. *truncus pulmonalis* — plućno deblo
5. *lig. arteriosum (Botalli)* — arterijska (Botallijeva) veza
6. *vv. pulmonales* — plućne vene
7. *sinus coronarius* — krunasti sinus
8. *atrium dextrum* — desna pretklijetka
9. *atrium sinistrum* — lijeva pretklijetka
10. *ventriculus dexter* — desna klijetka
11. *ventriculus sinister* — lijeva klijetka
12. *corpus adiposum subepicardiale* — podsrčni masni jastučić
13. *sulcus interventricularis submanosus* — desni interventrikularni žljeb
14. *sulcus coronarius* — krunasti žljeb
15. *insertio pericardii* — hvatište osrčja
16. *v. cava cranialis* — prednja šupljа vena
17. *v. cava caudalis* — stražnja šupljа vena

Svinja. Grudni organi, desna strana (uklonjeni su medijastin, osrčje i pluća, osim akcesornog režnja

Slika 101.

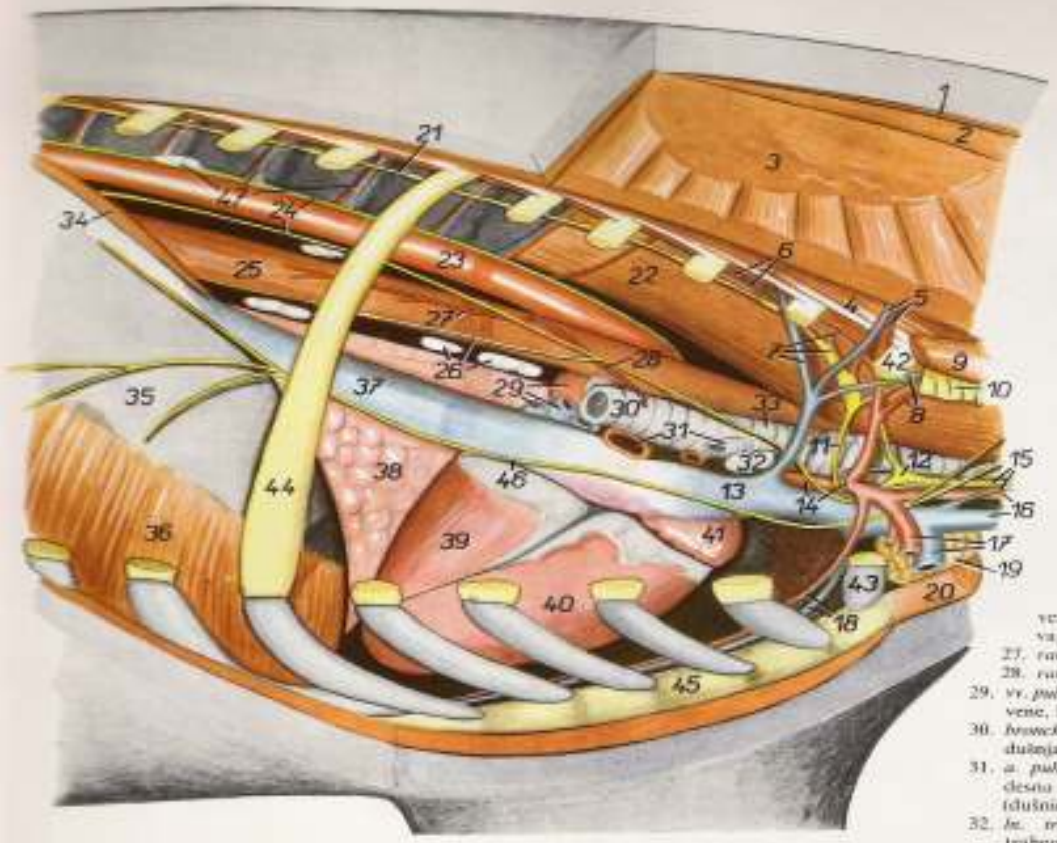

1. *m. trapezius* — trapezoidni mišić
2. *m. rhomboideus* — romboidni mišić
3. *m. serratus ventralis* — ventralni zubasti mišić
4. *m. iliocostalis thoracis* — bočno-rebreni grudni mišić
5. *a. et v. cervicalis profunda* — duboka vratna arterija i vena
6. *a. et v. intercostalis suprema* — gornja međurebrena arterija i vena
7. *truncus costocervicalis, v. costocervicalis, ganglion cervicothoracicum* — rebreno-vratno deblo, rebreno-vratna vena, vratno-grudni ganglij
8. *a. et v. vertebralis* — kralješna arterija i vena
9. *m. scalenus dorsalis* — dorzalni skalen
10. *plexus brachialis* — rameni splet
11. *ansa subclavica* — potključnjačna petlja
12. *ganglion cervicale medium* — srednji vratni ganglij
13. *v. cava cranialis* — prednja šuplja vena
14. *truncus brachiocephalicus, n. laryngeus recurrens* — brahiocefalično deblo (nadlaktično-glavno deblo), povratni grkljanski živac
15. *truncus vagosympathicus, v. jugularis interna* — vagosimpatičko deblo, nutarnja vratna (jugularna) vena
16. *v. jugularis externa, a. carotis communis* — vanjska vratna (jugularna) vena, zajednička karotidna arterija
17. *a. et v. axillaris* — aksilarna arterija i vena
18. *a. et v. thoracica interna* — nutarnja grudna arterija i vena
19. *lobus cervicalis thymi* — vratni režanj grudne žlijezde
20. *mm. sternocephalici et mm. sternohyoidei* — sternocefalični (grudnično-glavni) i grudnično-jezični mišić
21. *truncus sympathicus* — simpatičko deblo
22. *m. longus colli* — dugi vratni mišić
23. *aorta* — aorta
24. *ductus thoracicus, truncus vagalis dorsalis* — grudni limfovod (mliječovod), dorzalno deblo lutajućeg živca (dorzalno vagusno deblo)
25. *esophagus* — jednjak
26. *lnn. mediastinales caudales, truncus vagalis ventralis* — stražnji medijastinalni limfni čvorovi, ventralno deblo lutajućeg živca (ventra vagusno deblo)
27. *ramus esophageus* — ogranak jednjaka
28. *ramus bronchalis* — ogranak dušnjaka
29. *vv. pulmonales, a. pulmonalis sinistra* — plu vene, lijeva plućna arterija
30. *bronchus principalis dexter* — glavni d dušnjak
31. *a. pulmonalis dextra, bronchus trachealis* desna plućna arterija, dušnikov dušn (dušnički dušnjak-bronh)
32. *ln. tracheobronchalis cranialis* — pre traheobronhalni limfni čvor (p. dušnjak -dušnjački l. č.)
33. *trachea* — dušnik
34. *crus mediale dextrum diaphragmatis* — d medijalni ošitni krak
35. *centrum tendineum diaphragmatis* — tetiv središte ošita
36. *pars costalis diaphragmatis* — rebreni dio o
37. *v. cava caudalis* — stražnja šuplja vena
38. *lobus accessorius pulmonis* — dodatni (akces ni) plućni režanj
39. *ventriculus sinister cordis* — lijeva srčana k tka
40. *ventriculus dexter cordis* — desna srčana k tka
41. *auricula dextra cordis* — desna srčana uš
42. *costa I* — prvo rebro
43. *cartilago costalis I* — prva rebrena hrskav
44. *costa VI* — šesto rebro
45. *sternum* — grudnica (grudna kost)
46. *n. phrenicus dexter* — desni ošitni živac
47. *lnn. thoracici aortici, aa. et vv. intercost dorsales* — grudno-aortni limfni čvor dorzalne međurebrene arterije i vene

nja. Grudni organi, lijeva strana (uklonjeni su lijevo plućno krilo, medijastin i srce)

a 102.

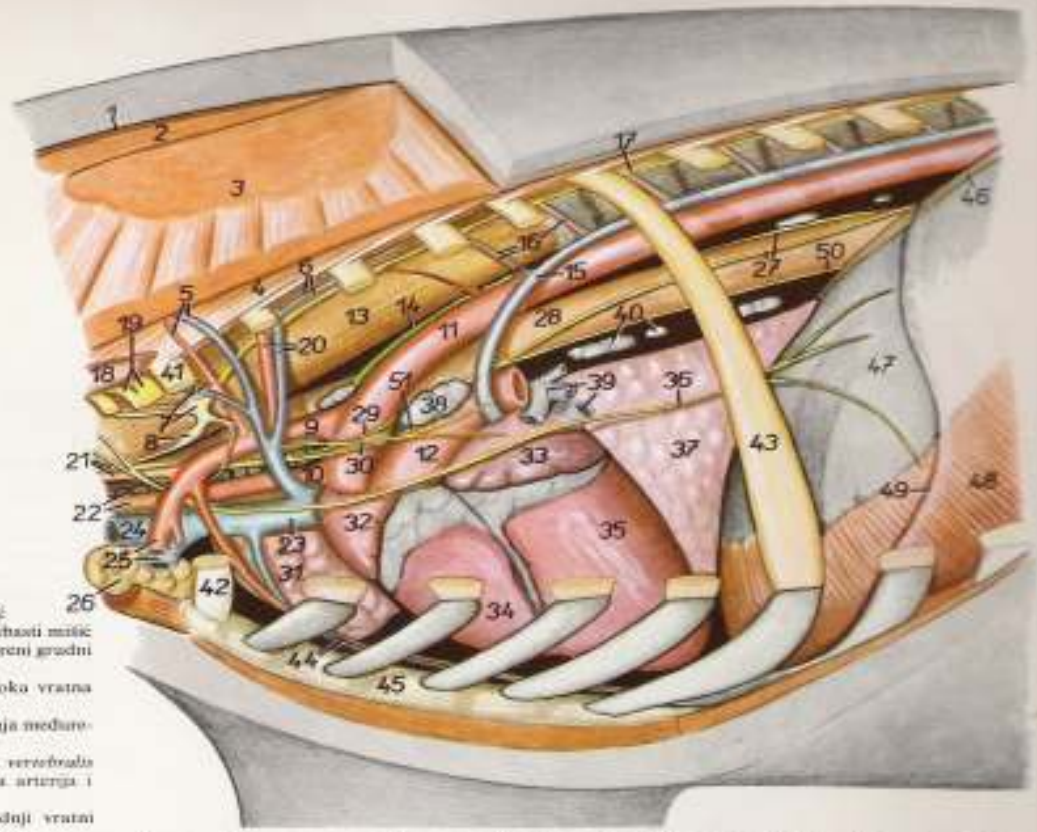

m. trapezius — trapezoidni mišić
m. rhomboideus — romboidni mišić
m. serratus ventralis — ventralni zubasti mišić
m. iliocostalis thoracis — bočno-rebreni grudni mišić
a. et v. cervicalis profunda — duboka vratna arterija i vena
a. et v. intercostalis suprema — gornja međurebrena arterija i vena
ganglion cervicothoracicum, a. et v. vertebralis — vratno-grudni ganglij, kralježna arterija i vena
ganglion cervicale medium — srednji vratni ganglij
a. subclavia sinistra — lijeva potključnjačna arterija
truncus brachiocephalicus — brahiocefalično deblo (nadlakučno-glavno deblo)
aorta — aorta
truncus pulmonalis — plućno deblo
m. longus colli — dugi vratni mišić
ductus thoracicus — grudni limfovod (mliječnovod)
v. azygos sinistra — lijeva neparna vena
aa. et vv. intercostales dorsales — dorzalne međurebrene arterije i vene
truncus sympathicus — simpatičko deblo
m. scalenus dorsalis — dorzalni skalen
plexus brachialis — ramenni splet
truncus costocervicalis, v. costocervicalis — rebrenо-vratno deblo, rebrenо-vratna vena
a. cervicalis superficialis, truncus vagosympathicus sinister — površna vratna arterija, lijevo vagosimpatičko deblo
trachea, a. carotis communis dextra — dušnik, desna zajednička karotidna arterija
v. cava cranialis — prednja šuplja vena

24. *v. jugularis externa* — vanjska vratna (jugularna) vena
25. *a. et v. axillaris* — aksilarna arterija i vena
26. *lobus cervicalis thymi* — vratni režanj grudne žlijezde
27. *rami vagales dorsales* — dorzalna (vagusna) debla lutajućeg živca
28. *oesophagus* — jednjak
29. *n. laryngeus recurrens sinister* — lijevi povratni grkljanski živac
30. *n. cardiacus cervicalis (sympathicus)* — srčano-vratni živac (simpatikus)
31. *lobus cranialis pulmonis dextri* — prednji (vršni) režanj desnog plućnog krila
32. *auricula dextra cordis* — desna srčana uška
33. *auricula sinistra cordis* — lijeva srčana uška
34. *ventriculus dexter cordis* — desna srčana klijetka
35. *ventriculus sinister cordis* — lijeva srčana klijetka
36. *n. phrenicus sinister* — lijevi oštni živac
37. *lobus accessorius pulmonis* — dodatni (akcesorni) plućni režanj
38. *ln. tracheobronchalis sinister* — lijevi traheobronhalni limfni čvor
39. *bronchus principalis sinister, v. pulmonalis* — glavni lijevi dušnjak, plućna vena
40. *lnn. mediastinales caudales* — stražnji medijastinalni limfni čvorovi
41. *costa I* — prvo rebro
42. *cartilago costalis I* — prva rebrena hrskavica
43. *costa VI* — šesto rebro
44. *a. et v. thoracica interna* — nutarnja grudna arterija i vena
45. *sternum* — grudnica
46. *crus mediale sinistrum diaphragmatis* — lijevi medijalni oštni krak
47. *centrum tendineum diaphragmatis* — tetivno središte oštita
48. *pars costalis diaphragmatis* — rebreni dio oštita
49. *insertio pleurae mediastinalis* — hvatište medijastinalne pleure
50. *truncus vagalis ventralis* — ventralno deblo lutajućeg živca (vagusno)
51. *n. vagus sinister* — lijevi lutajući živac (vagus, lutalac)

PLUĆA - *Pulmo*

Pluća se nalaze u grudnoj duplji.

Ispunjavaju 90% *Cavuma pectoris*.

Sastoje se iz levog i desnog plućnog krila spolja obavijenih viscelarnom pleurom (*Pleura pulmonalis*). Desno plućno krilo kod svinja je nešto veće od levog. U svako plućno krilo ulazi odgovarajući bronhus dušnika koji se razgranava u plućma na bronhiole sve do respiratornih alveola.

Svako plućno krilo podeljeno je dubokim useklinama na režnjeve – *lobuse*.

Na plućima se razlikuju sledeći lobusi:

-lobus cranialis dexter

-lobus caudalis dexter

-lobus medius

-lobus accessorius

-lobus cranialis sinister-pars cranialis

- lobus cranialis sinister-pars caudalis

-lobus caudalis sinister

...inja. Pluća, ošitna površina

...ka 108.

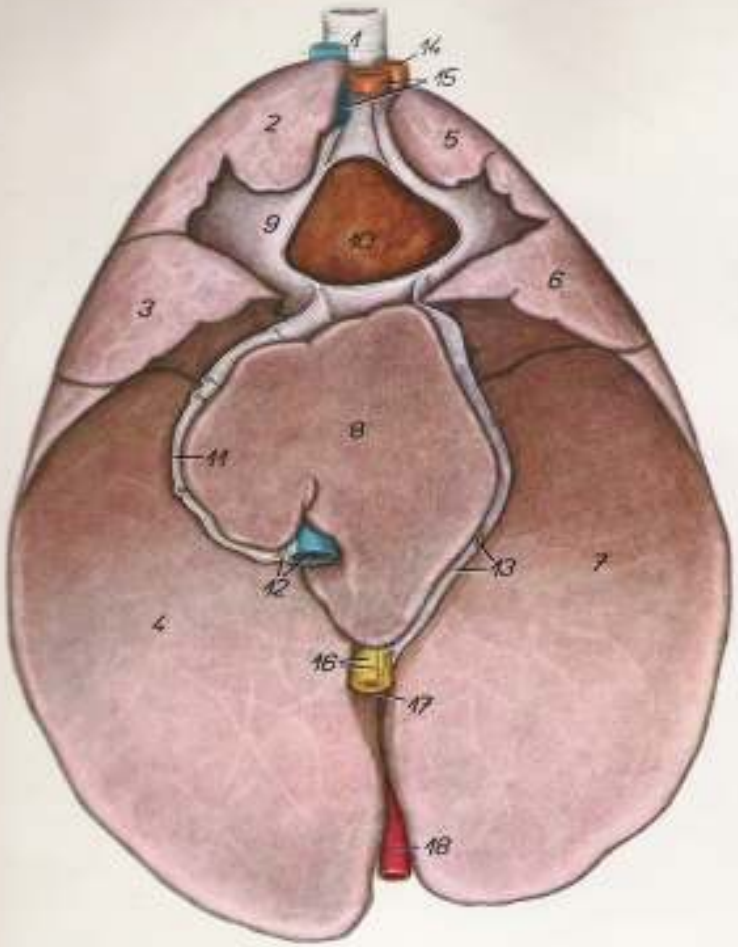

stachea — dušnik
lobus cranialis pulmonis dextri — prednji (vršni) režanj desnog plućnog krila
lobus medius pulmonis (dextri) — srednji (režanj) plućni režanj (desni)
lobus caudalis pulmonis dextri — stražnji (ošitni) režanj desnog plućnog krila
pars cranialis lobi cranialis pulmonis — prednji dio prednjeg (vršnog) režnja lijevog plućnog krila
pars caudalis lobi cranialis pulmonis sinistri — stražnji dio prednjeg (vršnog) režnja lijevog plućnog krila
7. *lobus caudalis pulmonis sinistri* — stražnji (ošitni) režanj lijevog plućnog krila
8. *lobus accessorius pulmonis* — dodatni (akcesorni) plućni režanj
9. *pericardium* — osrčje
10. *cor* — srce
11. *plica: s. mesenterium; v. cavae caudalis* — nabor (opornjak) stražnje šuplje vene
12. *v. cava caudalis, n. phrenicus dexter* — stražnja šuplja vena, desni ošitni živac
13. *mediastinum caudale* — stražnji medijastin
14. *a. subclavia sinistra* — lijeva potkjučnjačna vena
15. *truncus brachiocephalicus, v. cava cranialis* — brahiocefalično deblo (nadlaktično-glavno deblo), prednja šuplja vena
16. *esophagus, truncus vagalis ventralis* — jednjak, ventralno deblo lutajućeg živca (ventralno vagusno deblo)
17. *truncus vagalis dorsalis* — dorzalno deblo lutajućeg živca (dorzalno vagusno deblo)
18. *aorta* — aorta

...nja. Pluća, lijeva strana (prema suhom preparatu)

...a 109.

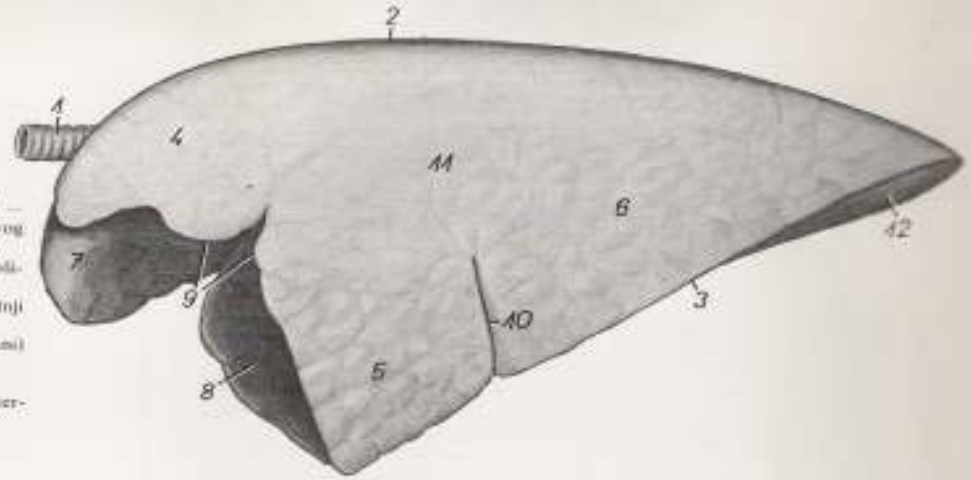

...rachea — dušnik
...margo dorsalis (obtusus) — dorzalni (zaobljeni) rub
...margo ventralis acutus — ventralni oštri rub
...pars cranialis lobi cranialis pulmonis sinistri — prednji dio prednjeg (vršnog) režnja lijevog plućnog krila
...pars caudalis lobi cranialis pulmonis sinistri — stražnji dio prednjeg (vršnog) režnja lijevog plućnog krila
...lobus caudalis pulmonis sinistri — stražnji (oblonji) režanj lijevog plućnog krila
...lobus cranialis pulmonis dexteri — prednji (vršni) režanj desnog plućnog krila
...lobus medius pulmonis dexteri — srednji (srčani) režanj desnog plućnog krila
...incisura cardiaca — srčana usjeklina
...fissura interlobaris caudalis — stražnja interlobulna brazda (s. međurežanjska b.)
...facies costalis — rebrena površina
...facies diaphragmatica — oštna površina

...nja. Pluća, desna strana (prema suhom preparatu)

...a 110.

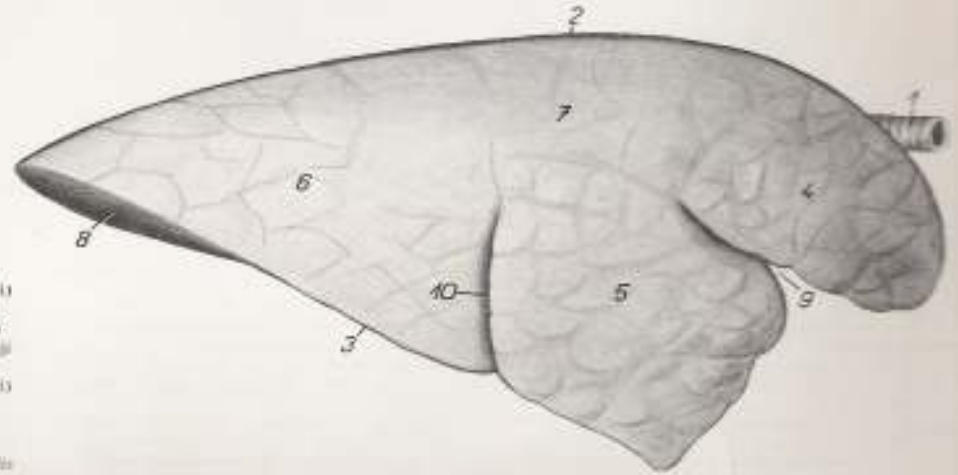

...rachea — dušnik
...margo dorsalis (obtusus) — dorzalni (zaobljeni) rub
...margo ventralis acutus — ventralni oštri rub
...lobus cranialis pulmonis dexteri — prednji (vršni) režanj desnog plućnog krila
...lobus medius pulmonis dexteri — srednji (srčani) režanj desnog plućnog krila
...facies costalis — rebrena površina
...facies diaphragmatica — oštna površina
...incisura cardiaca et fissura interlobaris cranialis — srčana usjeklina i prednja interlobarna brazda (p. međurežanjska b.)
...fissura interlobaris caudalis — stražnja interlobulna brazda (s. međurežanjska b.)

Svinja. Poprečni prerez kroz grudni koš u visini drugog grudnog kralješka, stražnja površina reza

Slika 103.

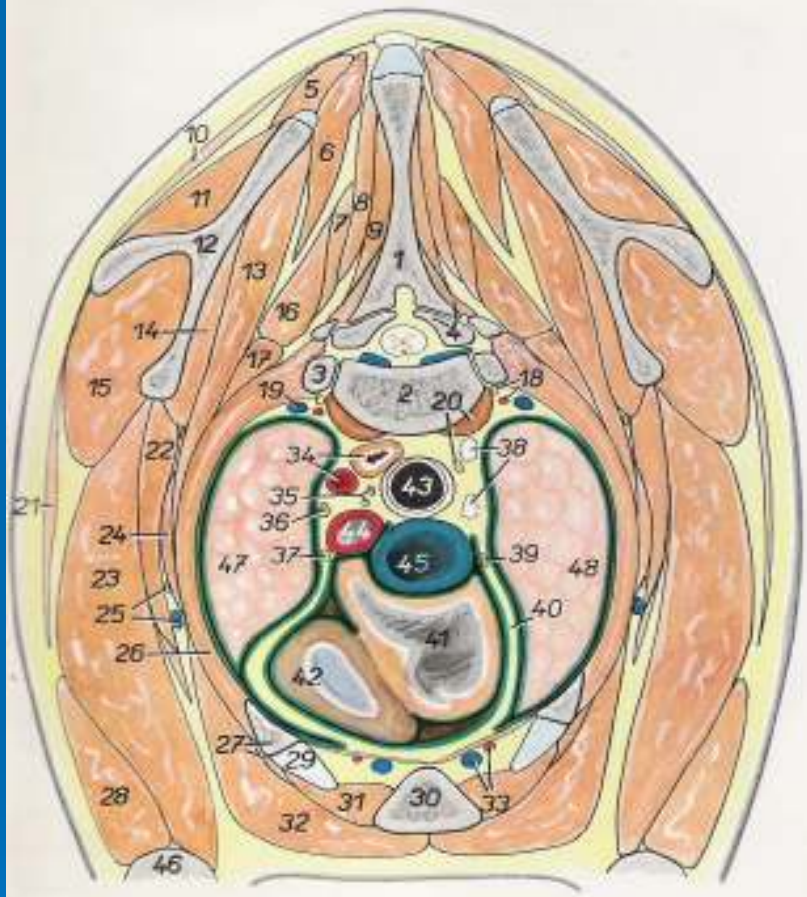

1. *processus spinosus vertebrae thoracicae II* — trnasti izdanak drugog grudnog kralješka
2. *corpus vertebrae thoracicae II* — trup drugog grudnog kralješka
3. *caput costae III* — glavica trećeg rebra
4. *m. multifidus thoracis, processus articularis cranialis vertebrae thoracicae III* — mnogodijelni grudni mišić, prednji zglobni izdanak trećeg grudnog kralješka
5. *m. rhomboideus cervicis* — vratni romboidni mišić
6. *m. splenius cervicis et m. splenius capitis* — slepoličasti mišić (spleniusi) vrata i glave
7. *m. semispinalis capitis* — polutrnasti mišić glave
8. *m. longissimus cervicis* — najdužiplenasti mišić
9. *m. brachiocephalicus* — dvotrbušni vratni mišić
10. *m. spinalis thoracis* — trnasti grudni mišić
11. *m. trapezius* — pars cervicalis — vratni dio trapezoidnog mišića
12. *m. supraspinatus* — nadgrebenski mišić
13. *scapula* — lopatica
14. *m. serratus ventralis* — ventralni zubasti mišić
15. *m. subscapularis* — podlopatični mišić
16. *m. infraspinatus* — podgrebenski mišić
17. *m. longissimus thoracis et longissimus cervicis* — dugački grudni i vratni mišić
18. *m. iliocostalis thoracis* — bočno-rebreni grudni mišić
19. *truncus sympathicus, a. cervicalis profunda* — simpatikus debla, duboka vratna arterija
20. *m. longus colli, n. vagus dexter* — duga vratna mišić, desni lutajući živac (lutalac, vagus)
21. *m. deltoideus* — deltoidni mišić
22. *m. teres major* — veliki vretenasti mišić
23. *caput longum m. triceps brachii* — duga glava troglavog bedrenog mišića
24. *m. scalenus dorsalis* — dorzalni skalen
25. *v. pectoralis cranialis, v. thoracica externa* — stražnji prsni živac, vanjska grudna vena
26. *mm. intercostales* — međurebreni mišići
27. *costa II, m. rectus thoracis* — drugo rebro, ravni grudni mišić
28. *caput laterale m. triceps brachii* — lateralna glava troglavog nadlaktičnog mišića
29. *cartilago costalis II* — druga rebrena hrskavica
30. *sternum* — grudnica (grudna kost)
31. *m. intercostalis internus (m. intercartilagineus)* — unutrašnji međurebreni mišić (međuhrskavični mišić)
32. *m. pectoralis profundus, n. axillaris* — duboki prsni (uzlazni) mišić
33. *a. et v. thoracica interna* — nutarnja grudna arterija i vena
34. *a. subclavia sinistra, oesophagus* — lijeva ključnjačna vena, jednjak
35. *n. recurrens sinister, ductus thoracicus* — lijevi povratni živac, grudni limfovod (mišljeno)
36. *n. vagus sinister* — lijevi lutajući živac (lijevi lutalac, lijevi vagus)
37. *n. phrenicus sinister* — lijevi oštni živac
38. *lnn. mediastinales craniales* — prednji mediastinalni limfni čvorovi
39. *n. phrenicus dexter* — desni oštni živac
40. *pericardium* — osrčje
41. *auricula dextra cordis* — desna srčana uška
42. *ventriculus dexter cordis* — desna srčana klijetka
43. *trachea* — dušnik
44. *truncus brachiocephalicus* — brahiocefalno debla (nadlaktično-glavno debla)
45. *v. cava cranialis* — prednja šuplja vena
46. *humerus* — nadlaktična (ramenna) kost
47. *pars cranialis lobi cranialis pulmonis sinistri* — prednji dio prednjeg (vršnog) režnja lijevog plućnog krila
48. *lobus cranialis pulmonis dextri* — prednji (vršni) režanj desnog plućnog krila

Poprečni prerez kroz grudni koš u visini četvrtog grudnog kralješka, stražnja površina reza

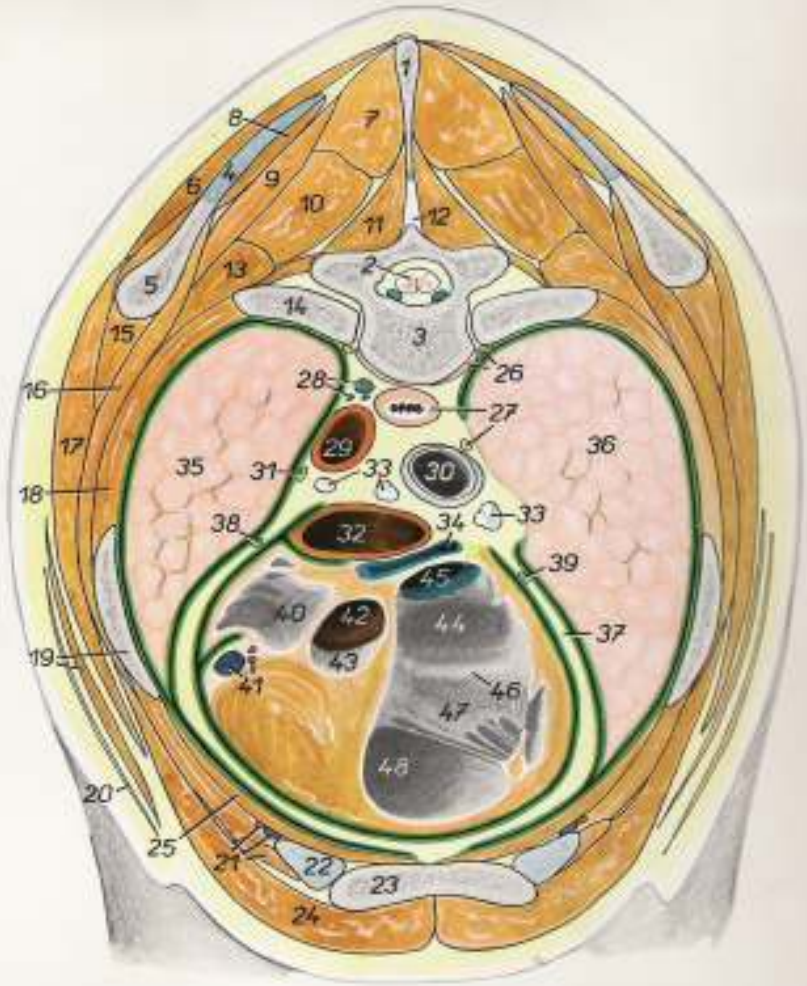

...nus spinosus vertebrae thoracicae IV — ...i izdanak četvrtog grudnog kralješka
...lla spinalis — kralješnična moždina (jedna ...pina moždina)
...tebra thoracica IV — četvrti grudni kralje-

...ligo scapulae — lopatična hrskavica
...ula — lopatica
...rapezius (pars thoracica) — grudni dio ...eziodnog mišića
...spinalis thoracis — grudni trnasti mišić
...homboideus thoracis — grudni romboidni ...

... splenius cervicis et splenius capitis — ...ipus vrata i glave
...ngissimus thoracis — dugački grudni mišić
...multifidus thoracis — mnogodijelni grudni ...

...terspinales — međutrnasta sveza
...licostalis thoracis — bočno-rebreni grudni ...

...a V — peto rebro
...res major — veliki vretenasti mišić
...erratus ventralis thoracis — ventralni grudbasti mišić
...latissimus dorsi) — široki leđni mišić
... intercostales externi et interni — vanjski i ...arnji međurebreni mišići
...nsor fasciae antebrachii, costa IV — napi... podlaktične fascije, četvrto rebro
... cutaneus omobrachialis — plećno-nadplećni kožni mišić
...intercostalis interna (m. intercartilaginei), ... s. thoracica interna — nutarnji međurebreni mišić (međuhrskavični mišić), nutarnja ...dna arterija i vena
...tilago costalis IV — četvrta rebrena hrskavi-

...rnum — grudnica (grudna kost)
... pectoralis profundus (pectoralis) — duboki ...lazni) prsni mišić
... transversus thoracis — poprečni grudni ...

... longus colli, truncus sympathicus — dugi ...tni mišić, simpatičko deblo
...phagus, n. vagus dexter — jednjak, desni ...tajući živac (lutalac, vagus)
...tery sinistra, ductus thoracicus — lijeva ...rtna vena, grudni (limfotočni) limfovod
...ta aortae — aortni luk (aortalni luk)

30. *cochlea* — dužnik
31. *n. vagus sinister* — lijevi lutajući živac (lutalac, vagus)
32. *truncus pulmonalis* — plućno deblo
33. *lnn. tracheobronchales* — traheobronhalni limfni čvorovi (dušnično-dušnjački l. č.)
34. *v. pulmonalis* — plućna vena
35. *pars caudalis lobi cranialis pulmonis sinistri* — stražnji dio prednjeg (vršnog) režnja lijevog plućnog krila
36. *lobus medius pulmonis dexteri* — srednji (srednji režanj desnog plućnog krila
37. *pericardium* — srdnjc
38. *n. phrenicus sinister* — lijevi sklni živac
39. *n. phrenicus dexter* — desni sklni živac
40. *auricula sinistra cordis* — lijeva srčana uška
41. *a. coronaria sinistra, v. cordis magna* — lijeva krunasta arterija, velika srčana vena
42. *ostium aortae* — otvor aorte
43. *valvula semilunaris valvae aortae* — polumjesečasto jedno aortnog zaliska
44. *atrium dextrum cordis* — desna srčana pretkljetka
45. *v. cava cranialis* — prednja šupljа vena
46. *ostium atrioventriculare dextrum* — desni atrioventrikularni otvor
47. *cuspis parietalis valvae atrioventricularis dextrae (valvae tricuspidalis)* — parijetalni vrh desnog atrioventrikularnog zaliska (trikuspidalni zalisci)
48. *ventriculus dexter cordis* — desna srčana klijetka

Svinja. Poprečni prerez kroz grudni koš u visini sedmog grudnog kralješka, stražnja površina reza

Slika 105.

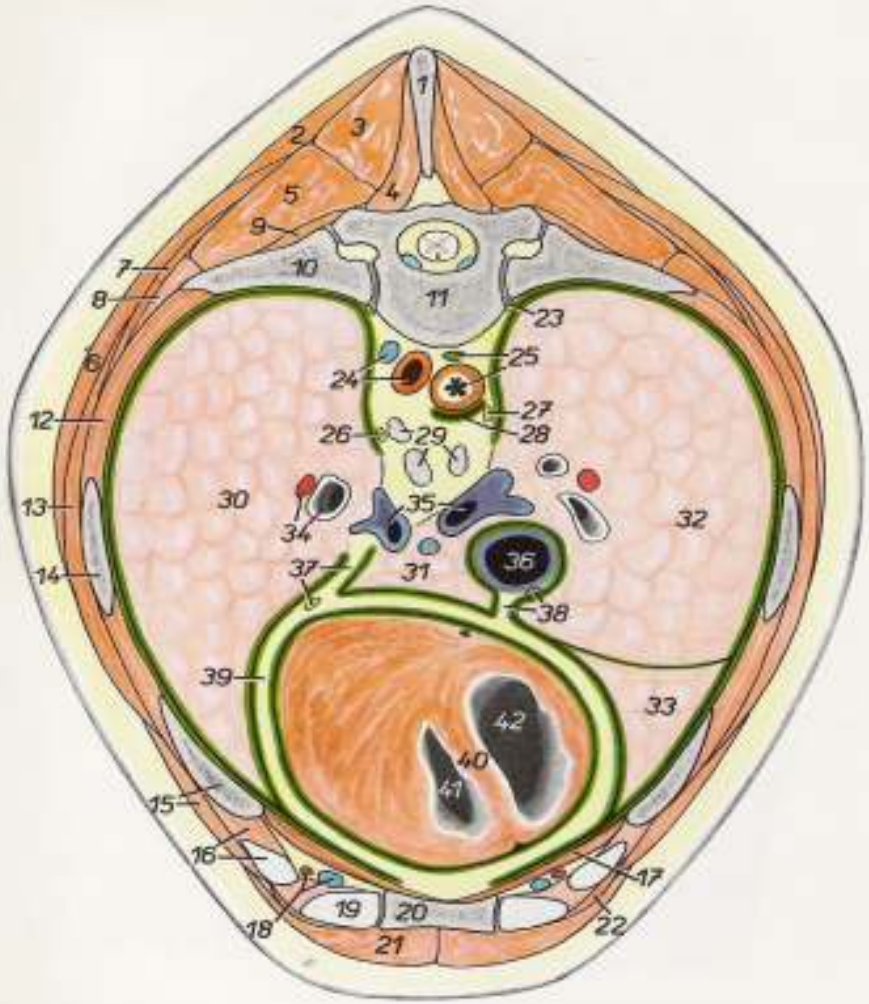

1. *processus spinosus vertebrae thoracicae VII* — trnasti izdanak sedmog vratnog kralješka
2. *m. trapezius (pars thoracica)* — grudni dio trapezoidnog mišića
3. *m. spinalis thoracis* — grudni trnasti mišić
4. *m. multifidus thoracis* — mnogodijelni grudni mišić
5. *m. longissimus thoracis* — dugački grudni mišić
6. *m. latissimus dorsi* — široki ledni mišić
7. *m. serratus dorsalis cranialis* — prednji dorzalni zubasti mišić
8. *m. iliocostalis thoracis* — bočno-rebreni grudni mišić
9. *m. levator costae* — podizač rebra
10. *costa VII* — sedmo rebro
11. *vertebra thoracica VII* — sedmi grudni kralješak
12. *mm. intercostales externi et interni* — vanjski i nutarnji međurebreni mišići
13. *m. serratus ventralis thoracis* — ventralni grudni zubasti mišić
14. *costa VI* — šesto rebro
15. *m. obliquus externus abdominis, costa V* — kosi vanjski trbušni mišić, peto rebro
16. *m. intercostalis internus (m. intercartilagineus), cartilago costalis V* — nutarnji međurebreni mišić (međuhrskavični mišić), peta rebrena hrskavica
17. *m. transversus thoracis* — poprečni grudni mišić
18. *a. et v. thoracica interna* — nutarnja arterija i vena
19. *cartilago costalis VI* — šesta rebrena h
20. *sternum* — grudnica (grudna kost)
21. *m. pectoralis profundus (s. ascendens)* — (uzlazni) prsni mišić
22. *m. rectus abdominis* — ravni trbušni m
23. *truncus sympathicus* — simpatičko de
24. *aorta, v. azygos sinistra* — aorta, lijeva vena
25. *esophagus, ductus thoracicus* — jednjak, limfovod (mliječovod)
26. *n. vagus sinister* — lijevi lutajući živ talac, vagus)
27. *n. vagus dexter* — desni lutajući živa lac, vagus)
28. *cavum mediastini serosum (bursa infrac* — serozna medijastinalna šupljina (p na vrećica)
29. *lnn. mediastinales caudales* — stražnj stinalni limfni čvorovi
30. *pars caudalis lobi cranialis pulmonis* stražnji dio prednjeg (vršnog) režnja plućnog krila
31. *lobus accessorius pulmonis* — dodatni (a ni) plućni režanj
32. *lobus medius pulmonis* — srednji (srčani režanj
33. *lobus caudalis pulmonis dextri* — stražn ni) režanj desnog plućnog krila
34. *bronchus lobaris, ramus a. pulmonalis* — dušnjak režnja (režanjski d.), ogran plućne arterije
35. *vv. pulmonales* — plućne vene
36. *v. cava caudalis* — stražnja šupljа ven
37. *mediastinum caudale, n. phrenicus sin* stražnji medijastin, lijevi ošitni živac
38. *n. phrenicus dexter, plica (s. mesenter cavae caudalis* — desni ošitni živac, (opornjak) stražnje šupljе vene
39. *pericardium* — osrčje
40. *septum interventriculare* — interventri (međukliječuna) pregrada
41. *ventriculus sinister cordis* — lijeva sel ška
42. *ventriculus dexter cordis* — desna sel ška

Thymys SVINJE

Razvijen je grudni i vratni lobus.

Lobus thoracalis je u obliku ploče debele oko 0,5 cm koja naleže sa jedne strane na srčanu kesu, a sa druge na *sternum*.

LIMFNI SISTEM ZIDA I ORGANA TRBUŠNE DUPLJE

- *Lc. Thoracicum dorsale*

  -lnn. thoracici aortici

  -lnn. intercostales
- *Lc. Thoracicum ventrale*

  -lnn. sternales cranialis et caudalis
- *Lc. Mediastinale*

  -lnn. mediastinales craniales, medii et caudalis
- *Lc. Bronchale*

  -lnn. bifurcationes seu tracheobronchales dextri, sinistri et medii

  -lnn. pulmonales

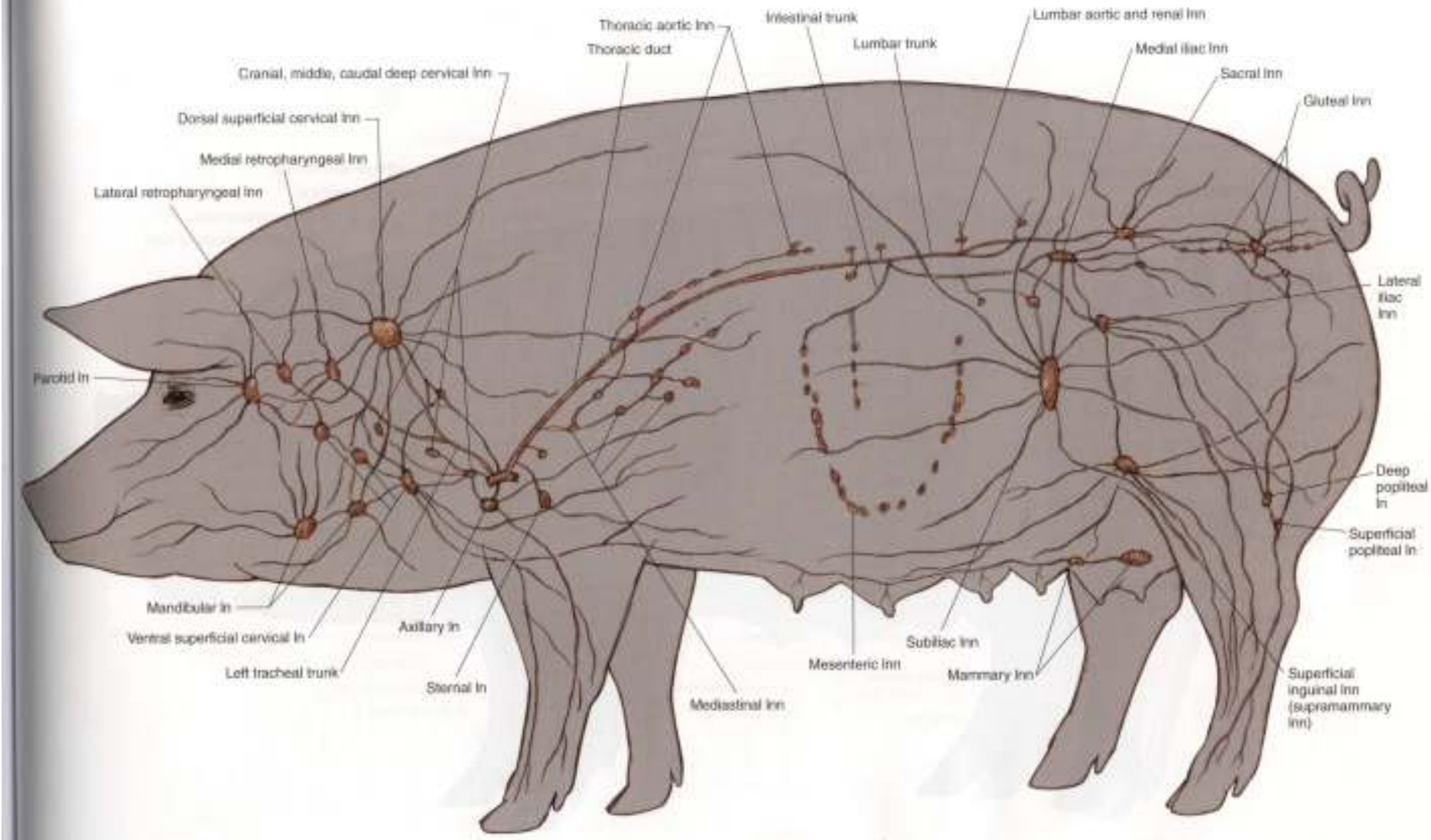

PLATE 6.12 Lymph nodes and vessels of the sow. ln = lymph node

KLINIČKI ZNAČAJ

Između trećeg i šestog rebra se nalazi srce i tu se može vršiti auskultacija srca.

U predelu ispred prednje noge se može vršiti auskultacija pluća i punkcija *Cavum pericardi*.

U međurebarnim prostorima se može vršiti punkcija *Cavum pleure* čija je serozna tečnost najbolji indikator zapaljenskih procesa na plućima.

TRBUŠNA DUPLJA
(*Cavum abdominis*)

REGIJE TRBUHA

1. *Regio epigastrica:*
    - *Regio hypochondriaca sinistra et dextra*
    - *Regio parachondriaca sinistra et dextra*
    - *regio xiphoidea*
2. *Regio mesogastrica:*
    - *Regio lumbalis*
    - *Regio abdominis lateralis*
    - *Regio umbricalis*
3. *Regio hypogastrica*
    - *Regio pubica*
    - *Regio inguinalis sinister et dexter*

TRBUŠNA DUPLJA (*Cavum abdominis)*

Deli se na:

1. *Cavum abdominis intercostalis* – predstavlja prostor trbušne duplje između dijafragme i granice kaudalnog otvora grudnog koša (*apertura thoracis caudalis*)

2. *Cavum abdominis proprium* – predstavlja pravi prostor trbušne duplje (abdomen) koji se prostire od dijafragme do kranijalnog otvora karlične duplje (*apertura pelvis cranialis*)

SLOJEVI ZIDOVA TRBUŠNE DUPLJE

1. Koža (*integumentum communae*)
2. Fascije – površna (*fasciae superficialis*) i duboka *(fasciae profunda)*
3. Koštani delovi:

   -slabinski pršljenovi (*vertebrae lumbales*) – svinja ih ima 6 ili 7. Telo pršljenova je duže nego kod leđnih, a bočni izdanci su znatno duži od trnastih i širi nego kod drugih životinja. Mnogi od ovih izdanaka su u osnovi probijeni otvorom što nije slučaj kod drugih životinja.

   -lažna rebra (*costae asternales*)

4. Mišići trbušnog zida:
   - *m. cutaneus trunci seu maximus*
   - *m. obliquus externus abdominis*
   - *m. obliquus internus abdominis*
   - *m. rectus abdominis*
   - *m. transversus abdominis*
5. Unutrašnja trbušna fascija (*fascia transversa abdominis*)
6. Parijetalni peritoneum – oblaže unutrašnje organe

ORGANI TRBUŠNE DUPLJE

1. Jednjak (*oesophagus*) – trbušni deo
2. Želudac (*ventriculus*)
3. Tanko crevo (*intestinum tenuae*):
   - -dvanaestopalačno crevo (*duodenum*)
   - -prazno crevo (*jejunum*)
   - -vito crevo (*ileum*)
4. Debelo crevo (*intestinum crassum*):
   - -slepo crevo (*caecum*)
5. Jetra (*hepar)*
6. Gušterača (*pancreas*)
7. Bubrezi (*renes*)
8. Slezina (*lien*)

ŽELUDAC (*Ventriculus*)

Želudac svinje je jednokomorni i složen. On može da primi 1-6l sadržaja kod mladih i 5-7l lod odraslih sinja.

Levo od ušća jednjaka u želudac, zid želuca obrazuje kesasto slepo izbočenje (*diverticulum ventriculi*).

Oblik i položaj želuca svinje zavisi od njegove napunjenosti. Umereno napunjen želudac leži u intertorakalnom delu trbušne duplje levo od medijalne ravni, a samo njegov pilorusni deo je desno od medijalne ravni. Svojom karnijalnom površinom naleže na visceralnu stranu jetre i dijafragmu, a na njegovu kaudalnu površinu naležu zavoji creva.

Svinja. Želudac — utrobna površina (lijevo) i nutrina želuca (desno)

Slika 117.

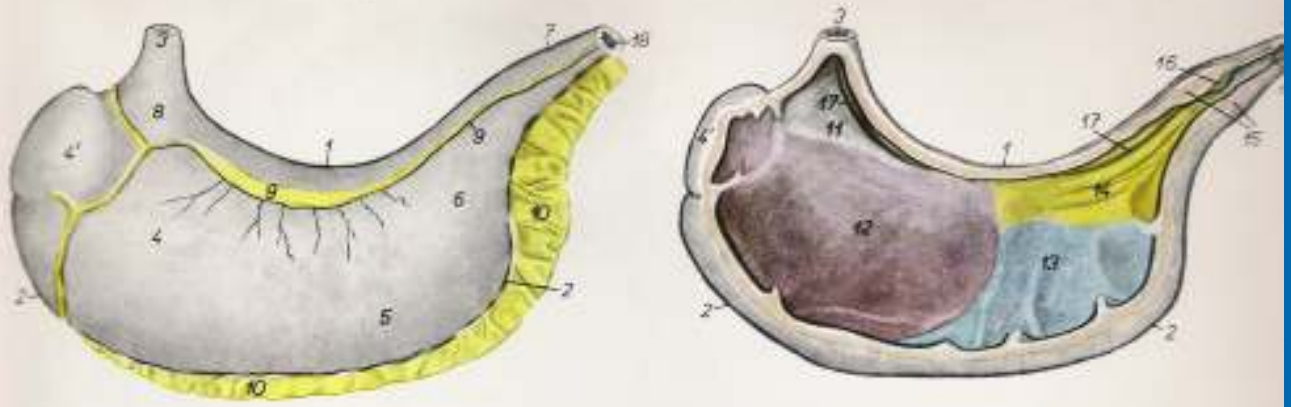

1. *curvatura minor* — mala krivina
2. *curvatura major* — velika krivina
3. *oesophagus* — jednjak
4. 4' *fundus ventriculi* — želučano dno
4'. *diverticulum ventriculi* — želučani odvojak
5. *corpus ventriculi* — želučani trup
6. *pars pylorica* — piloročni dio
7. *pylorus* — pilorus
8. *pars cardiaca* — kardijačni dio
9. *omentum minus (lig. hepatogastricum et hepatoduodenale)* — mala trbušna maramica (jetreno-želučana veza i jetreno-dvanaesnna veza)
10. *omentum majus* — velika trbušna maramica
11. *pars proventricularis tunicae mucosae* — pr[illegible] želučna sluznica
12.–14. *pars glandularis tunicae mucosae* — žl[illegible] dana sluznica
12. *glandulae cardiacae* — kardijalne žlijezde
13. *glandulae gastricae (propriae)* — želučane [illegible] jezde (vlastite)
14. *glandulae pyloricae* — piloročne žlijezde
15. *m. sphincter pylori* — piloročni zatvarač (sfinkt[illegible]
16. *torus pyloricus* — piloročna uzvisina
17. *sulcus ventriculi* — želučani žlijeb
18. *duodenum* — dvanaesnik

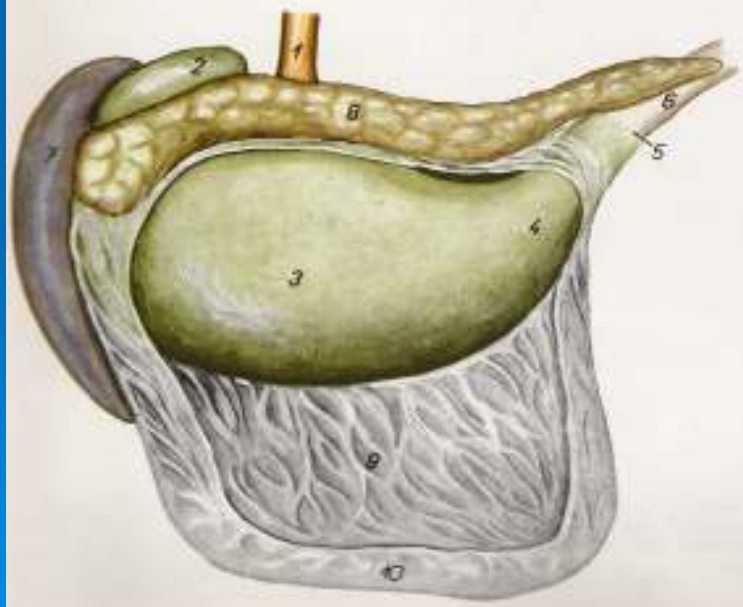

Svinja. Želudac, gušterača, slezena i velika trbušna maramica — utrobna ploha

Slika 118.

1. *oesophagus* — jednjak
2. *diverticulum ventriculi* — želučani odvojak
3. *fundus ventriculi* — želučano dno
4. *pars pylorica ventriculi* — piloročni dio želu[illegible]
5. *pylorus* — pilorus
6. *duodenum* — dvanaesnik
7. *lien* — slezena
8. *pancreas* — gušterača
9. 10. *omentum minus* — velika trbušna maram[illegible] ica
9. *pars superficialis* — površna stijenka
10. *pars profunda* — duboka stijenka

TANKO CREVO (*Intestinum tenuae*)

Tanko crevo leži većim delom u desnoj polovini trbušne duplje, a njegovi pojedini delovi prelaze i u levu polovinu trbušne duplje. Njihov položaj zavisi od napunjenosti želuca.

Kod svinje je dužine od 16 do 21 m.

U njega spadaju:

- Dvanaestopalačno crevo (*duodenum*) – Dužine je 0,70-0,90 m. Počinje u desnoj polovini trbušne duplje iz pilorusa na granici između srednje i dorzalne trećine visine trbušne duplje u predelu 10. odnosno 11. ili 12. međurebarnog prostora (zavisi od napunjenosti želuca).
- Prazno crevo (*jejunum*) – Dužine je 14,6-19 m. Visi na crevnom visku i obrazuje veliki broj zbijenih zavoja. Pruža se od želuca do ulaza u karličnu duplju.

- Vito crevo (*ileum*) – Dužine je 0,7-1 m. Povezan je sa slepim crevom duplikaturom seroze. Počinje od jejunuma u hipogastričnoj regiji u blizini mokraćne bešike, zatim se pruža kranio-dorzalno i desno prema debelom crevu. Završni deo ileuma štrči u debelo crevo u vidu čepa dugog 2-3 cm.

DEBELO CREVO (*Intestinum crassum*)

Dužine je oko 3,5 m. Deblje je nego tanko crevo i leži pretežno u levoj polovini trbušne duplje. Pričvršćeno je za dorzalni trbušni zid između bubrega preko mezenterijuma.

- Slepo crevo (*caecum*) – Dužine je 0,2-0,4 m. Pri slabo napunjenom želucu slepo crevo leži u levoj polovini trbušne duplje. Njegov početni deo se nalazi ventralno od kaudalnog dela levog bubrega i naleže na dorzalni deo levog trbušnog zida. Od svog početka pruža se u vidu luka kaudo-ventralno niz levi trbušni zid. Njegov distalni deo povija medijalno tako da njegov vrh (*apex caeci*) dopire do ventralnog trbušnog zida u levi ingvinalni deo.

Svinja. Trbušni organi, ventralna strana

Slika 115.

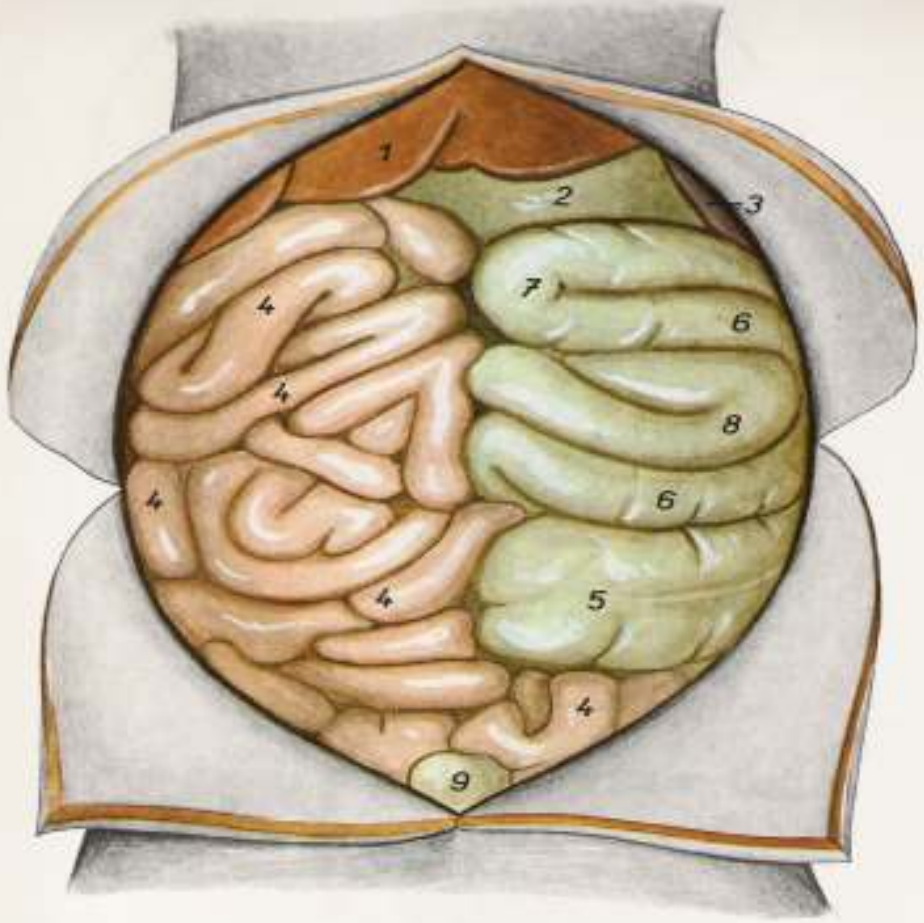

1. *hepar* — jetra
2. *ventriculus (gaster)* — želudac
3. *lien* — slezena
4. *jejunum* — tanko crijevo
5. *cecum* — slijepo crijevo
6—8. *ansa spiralis coli* — spiralna petlja debelog crijeva
6. *gyri centripetales* — centripetalne (ulazne) vijuge
7. *flexura centralis coli* — središnji zavoj debelog crijeva
8. *gyri centrifugales* — centrifugalne (izlazne) vijuge
9. *vesica urinaria* — mokračni mjehur

Slika 116.

1. *cartilago xiphoidea* — ksifoidna hr
2. *arcus costalis* — rebreni luk
3. *pars sternalis diaphragmatis* — gr ošita
4. *pars costalis diaphragmatis* — rebre
5. *centrum tendineum diaphragmatis* — središte ošita
6. *crus mediale dextrum diaphragma* medijalni ošitni krak
7. *crus mediale sinistrum diaphragma* medijalni ošitni krak
8. *crus laterale dextrum diaphragma* lateralni ošitni krak
9. *crus laterale sinistrum diaphragma* lateralni ošitni krak
10. *arcus lumbocostalis* — slabinsko (ošita)
11. *paries abdominis* — trbušna stijenk
12. *costa XIV* — četrnaesto rebro
13. *processus costarius vertebrae lumb* breni izdanak prvog slabinskog kr
14. *m. psoas major* — veliki slabinski
15. *m. psoas minor* — mali slabinski m
16. *m. quadratus lumborum* — slabinsk mišić
17. *v. cava caudalis* — stražnja šuplja

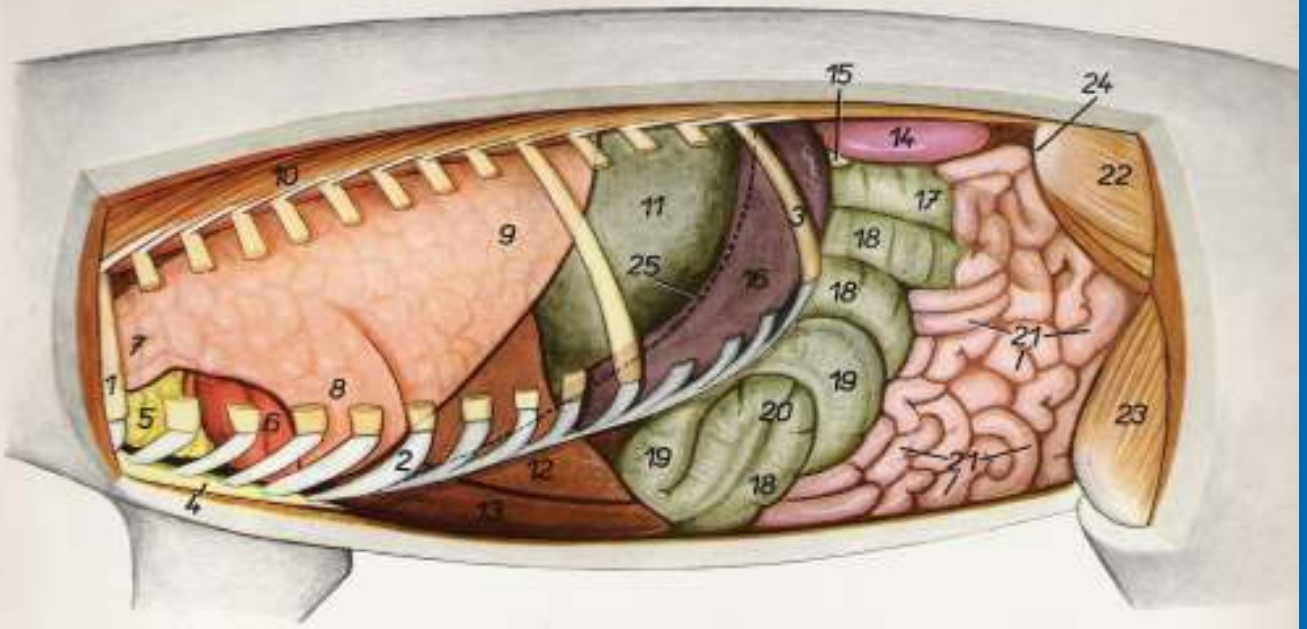

1. *costa I* — prvo rebro
2. *cartilago costalis VI* — rebrena hrskavica šestog rebra
3. *costa XIV* — četrnaesto rebro
4. *sternum* — grudnica (grudna kost)
5. *lobus thoracicus thymi* — grudni režanj grudne žlijezde
6. *cor* — srce
7. *pars cranialis lobi cranialis pulmonis sinistri* — prednji dio prednjeg (vršnog) režnja lijevog plućnog krila
8. *pars caudalis lobi cranialis pulmonis sinistri* — stražnji dio prednjeg (vršnog) režnja lijevog plućnog krila
9. *lobus caudalis pulmonis sinistri* — stražnji (očitni) režanj lijevog plućnog krila
10. *m. iliocostalis thoracis* — bočno-rebreni grudni mišić
11. *ventriculus (gaster)* — želudac
12. *lobus sinister lateralis hepatis* — lijevi lateralni režanj jetre
13. *lobus sinister medialis hepatis* — lijevi medijalni režanj jetre
14. *ren sinister* — lijevi bubreg
15. *pancreas* — gušterača
16. *lien* — slezena
17. *cecum (apex ceci in projectione)* — slijepo crijevo (projekcija vrha slijepog crijeva)
18.–20. *ansa spiralis coli* — spiralna petlja debelog crijeva
18. *gyri centripetales* — centripetalne (ulazne) vijuge
19. *gyri centrifugales* — centrifugalne (izlazne) vijuge
20. *flexura centralis coli* — središnji zavoj debelog crijeva
21. *jejunum* — tanko crijevo
22. *m. glutaeus medius* — srednji sapni mišić
23. *m. quadriceps femoris* — četveroglavi bedreni mišić
24. *tuber coxae* — bočna kvrga
25. *linea insertionis diaphragmatis* — hvatišna linija ošita

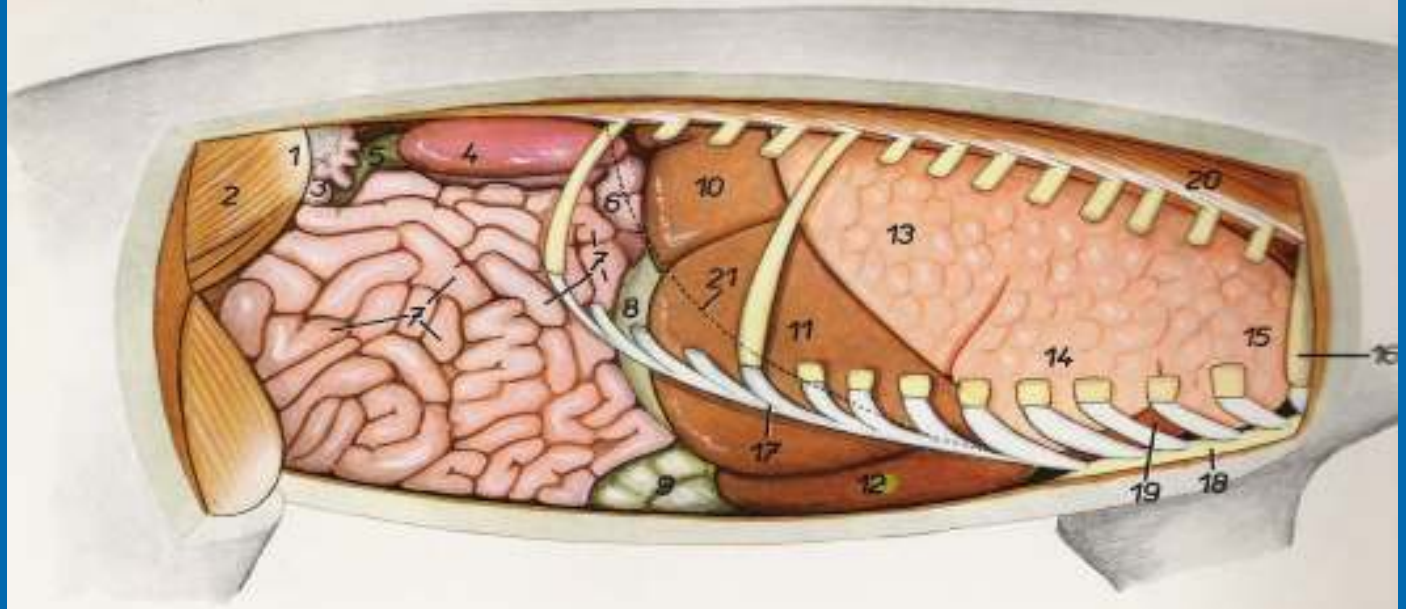

1. *tuber coxae* — bočna kvrga
2. *m. glutaeus medius* — srednji sapni mišić
3. *cornu uteri dextrum* — desni maternični rog
4. *ren dexter* — desni bubreg
5. *colon descendens* — silazno debelo crijevo
6. *duodenum* — dvanaesnik
7. *jejunum* — tanko (tašto) crijevo
8. *ventriculus (gaster)* — želudac
9. *ansa spiralis coli* — spiralna petlja debelog crijeva
10., 11. *lobus hepatis dexter* — desni jetreni režanj
10. *lobus dexter lateralis hepatis* — desni lateralni jetreni režanj
11. *lobus dexter medialis hepatis* — desni medijalni jetreni režanj
12. *lobus hepatis sinister* — lijevi jetreni režanj
13. *lobus caudalis pulmonis dexteri* — desni stražnji (ošitni) plućni režanj
14. *lobus medius pulmonis dexteri* — desni srednji (srčani) plućni režanj
15. *lobus cranialis pulmonis dexteri* — gornji (vršni) režanj desnog plućnog krila
16. *costa I* — prvo rebro
17. *arcus costalis* — rebreni luk
18. *sternum* — grudnica (grudna kost)
19. *cor* — srce
20. *m. iliocostalis thoracis* — bočno-rebreni grudni mišić
21. *linea insertionis diaphragmatis* — hvatišna linija dijafragme ili ošita

nja. Poprečni prerez kroz trbuh u visini prvog slabinskog kralješka, stražnja površina reza

a 113.

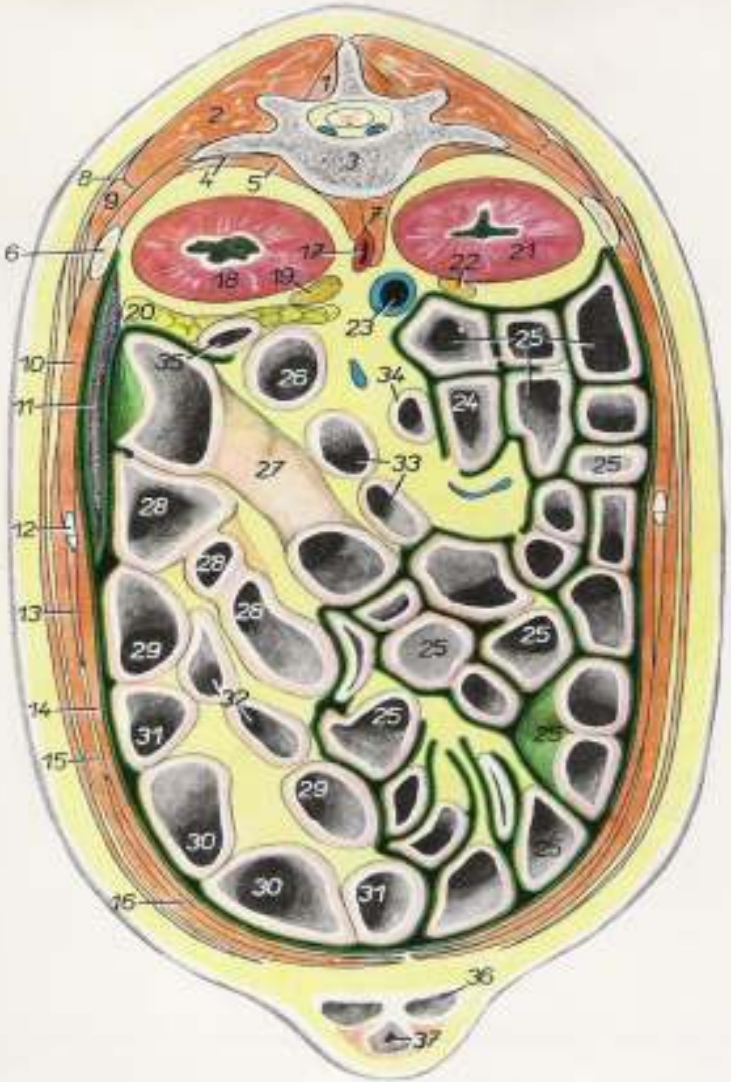

mm. multifidus thoracis et multifidus lumborum — grudni i slabinski mnogodijelni mišići
mm. longissimus thoracis et longissimus lumborum — grudni i slabinski dugački mišići
vertebra lumbalis I — prvi slabinski kraljesak
m. quadratus lumborum — četverolik) slabinski mišić
m. psoas major — veliki slabinski mišić
costa XIV — četrnaesto rebro
crura diaphragmatis — ošiti krakovi

8. *m. serratus dorsalis caudalis* — stražnji dorzalni zubasti mišić
9. *m. iliocostalis lumborum* — bočno-rebreni slabinski mišić
10. *mm. intercostalis* — međurebreni mišići
11. *lien* — slezena
12. *costa et cartilago costalis XIII* — trinaesto rebro i rebrena hrskavica
13. *m. obliquus internus abdominis* — kosi nutarnji trbušni mišić

14. *m. transversus abdominis* — popreč mišić
15. *m. obliquus externus abdominis* — k trbušni mišić
16. *m. rectus abdominis* — ravni trbuš
17. *aorta* — aorta
18. *ren sinister* — lijevi bubreg
19. *glandula suprarenalis sinistra* — lije brežna žlijezda
20. *pancreas* — gušterača
21. *ren dexter* — desni bubreg
22. *glandula suprarenalis dextra* — des brežna žlijezda
23. *r. cava caudalis* — stražnja šuplja v
24. *duodenum* — dvanaesnik
25. *jejunum* — tanko (tašto) crijevo
26. *flexura duodenojejunalis* — dvanaes crijevni zavoj
27., 33. *ansa spiralis coli* — spiralna pet crijeva
27. *gyrus centripetalis I* — prva centripe zna) vijuga
28. *gyrus centripetalis II* — druga ce (ulazna) vijuga
29. *gyrus centripetalis III* — treća ce (ulazna) vijuga
30. *flexura centralis* — središnji zavoj
31. *gyrus centrifugalis I* — prva ce (izlazna) vijuga
32. *gyrus centrifugalis II* — druga ce (izlazna) vijuga
33. *gyrus centrifugalis III* — treća ce (izlazna) vijuga
34., 35. *colon transversum* — poprečno jevo
36. *diverticulum preputiale* — odvojak p zdrenji odvojak, (zvratak)
37. *preputium* — puzdra

JETRA (*Hepar*)

Jetra svinje leži skoro potpuno u intertorakalnom delu trbušne duplje. Većim delom leži desno nego levo od medijalne ravni. Na visceralnu stranu jetre naleže želudac i slezina, duodenum i zavoji jejunuma. Parijetalna površina jetre naleže na dijafragmu, a ventralni deo jetre leži ekstratorakalno i naleže na ventralni trbušni zid.

Jetra svinje je podeljena dubokim usecima na više režnjeva i to:

1. *Lobus hepatis sinister lateralis*
2. *Lobus hepatis sinister medialis*
3. *Lobus hepatis dexter lateralis*
4. *Lobus hepatis dexter medialis*

...ta, utrobna površina

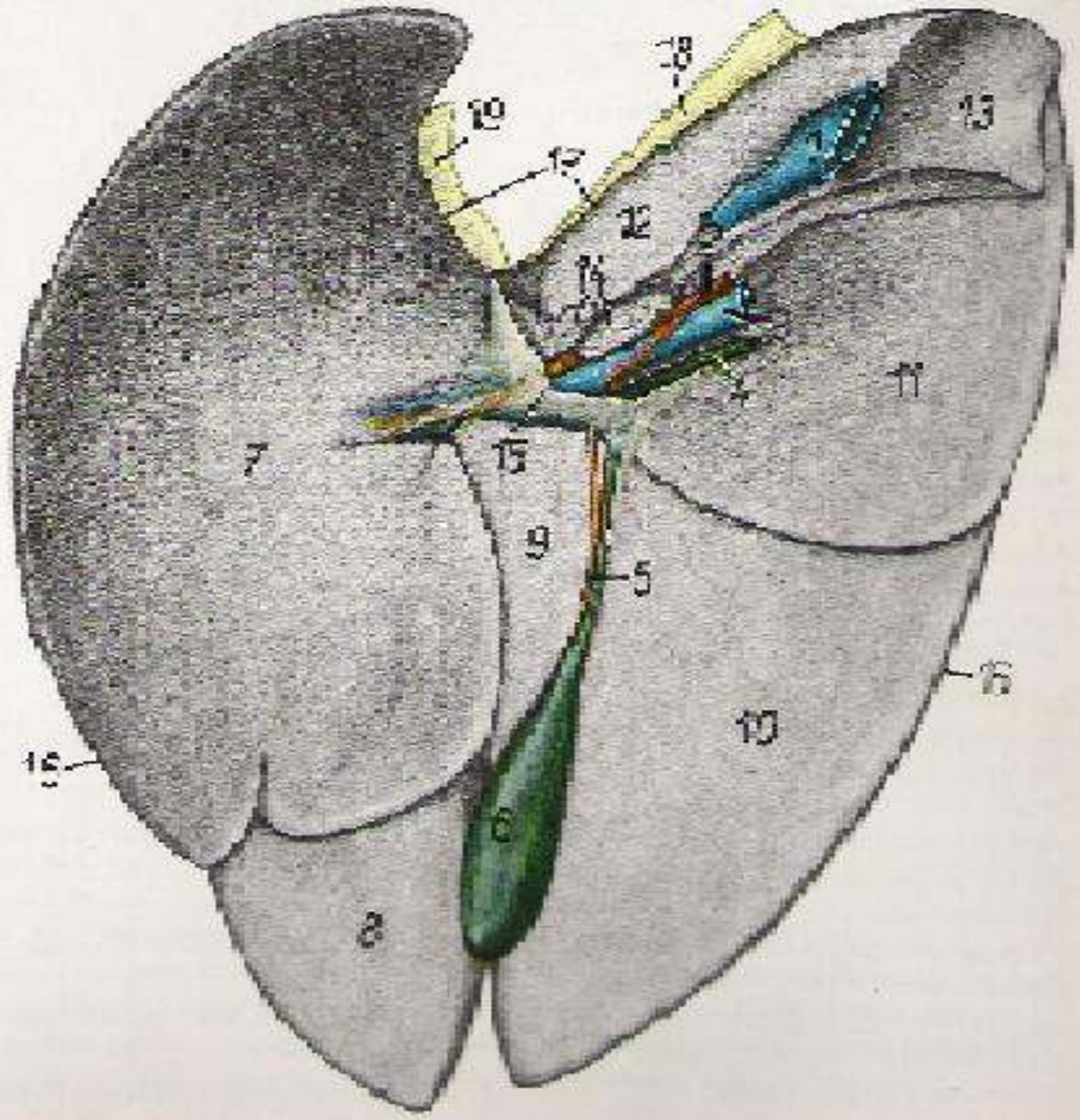

GUŠTERAČA (*Pancreas*)

Pankreas svinje je sivo žute ili svetlo žućkaste boje prožet masnim tkivom. Leži u dorzalnoj trećini trbušne duplje u predelu poslednja dva leđna i prva dva slabinska pršljena. Levi režaj pankreasa je bolje razvijen nego desni.

BUBREZI (*Renes*)

Bubrezi svinje spadaju u grupu glatkih i višebradavičastih-polipapilarnih bubrega. Leže skoro paralelno jedan pored drugog, pri tom je levi nešto kaudalnije od desnog. Desni bubreg svinje dopire do zida kaudalne šuplje vene, levi u blizini trbušne arterije. Između oba bubrega leže obe suprarenalne žlezde.

Oni su temno-crvenkasto-kestenaste boje, dužine 7-12 cm.

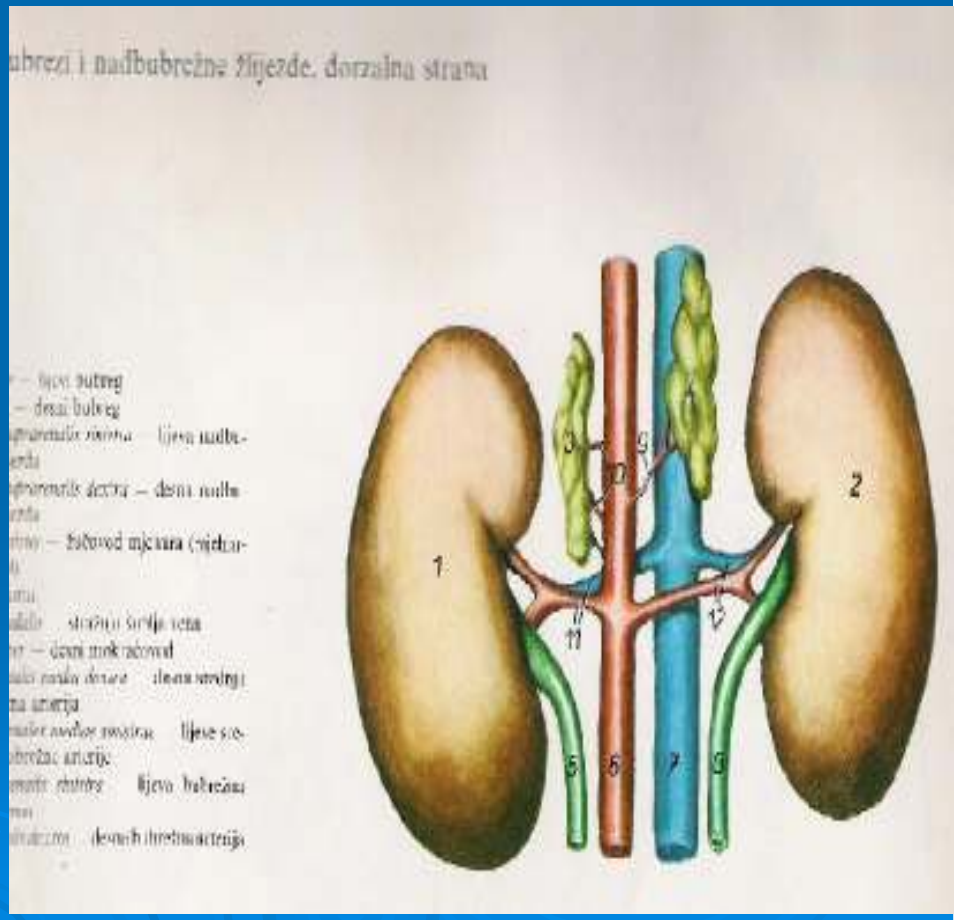

Svinja. Svod trbušne šupljine

Slika 116.

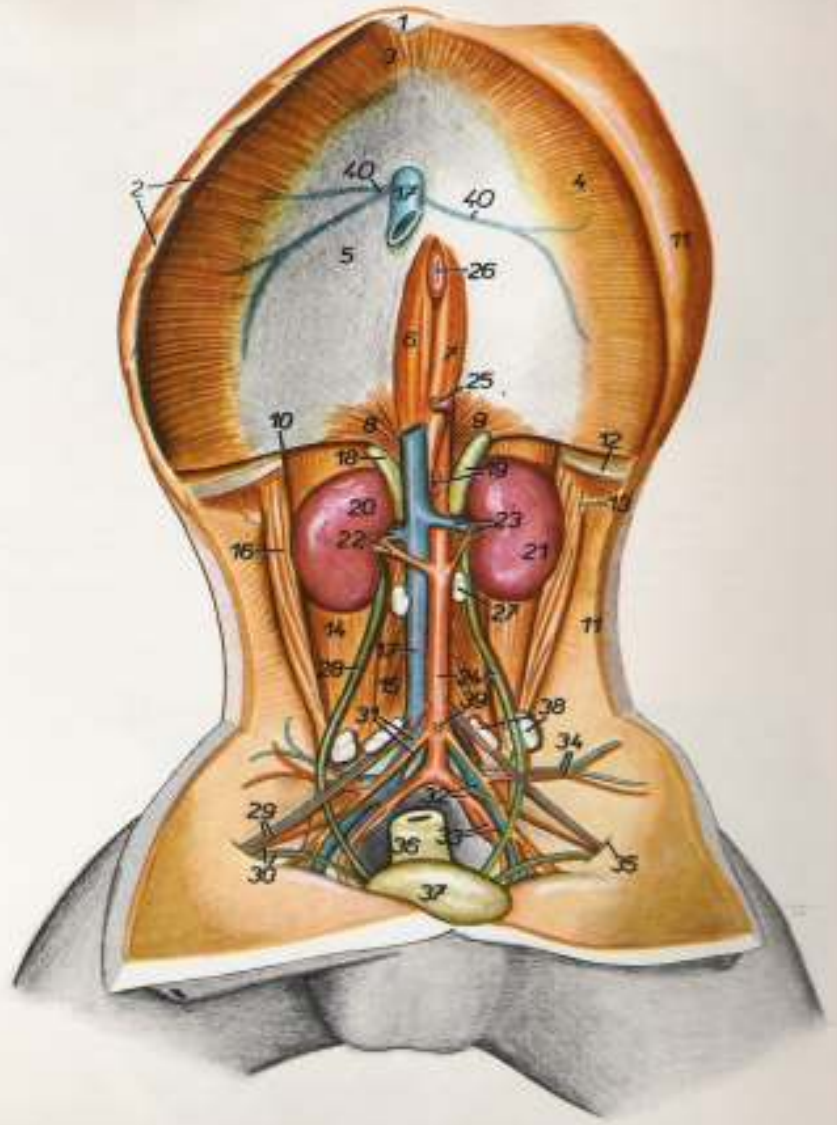

glandula suprarenalis dextra — desna nadbubrežna žlijezda
glandula suprarenalis sinistra, a. mesenterica cranialis — lijeva nadbubrežna žlijezda, prednja arterija opornjaka
ren dexter — desni bubreg
ren sinister — lijevi bubreg
a. et v. renalis dextra — desna bubrežna arterija i vena
a. et v. renalis sinistra — lijeva bubrežna arterija i vena
aorta, ureter sinister — aorta, lijevi mokračovod
a. celiaca — trbušna (celijačna) arterija
esophagus — jednjak
ln. renalis — bubrežni limfni čvor
ureter dexter — desni mokračovod
a. et v. testicularis — sjemenička arterija i vena (mudna a. i v.)
ductus deferens, a. ductus deferentis — sjemenovod, arterija sjemenovoda
v. iliaca communis, a. iliaca externa — zajednička bočna vena, vanjska bočna arterija
a. et v. iliaca interna — natarnja bočna arterija i vena
a. umbilicalis, v. iliaca externa — pupčana arterija, vanjska bočna vena

34. *a. et v. circumflexa ilium profunda* — duboka vinčasta bočna arterija
35. *anulus inguinalis profundus* — duboki preponski prsten
36. *rectum* — ravno crijevo (zavrhno crijevo, gušnjak)
37. *vesica urinaria* — mokračni mjehur
38. *lim. iliaci medialis* — medijalni bočni limfni čvorovi
39. *a. mesenterica caudalis* — stražnja arterija opornjaka (v. opornjačna a.)
40. *ev. phrenicae cranialis* — prednja sklena vena

SLEZINA (*Lien*)

Slezina svinje je svetlo crvene boje, jezičastog je oblika sa nešto suženim ventralnim krajem. Ako je želudac prazan ili srednje pun slezina leži u *Regio hypochonriaca sinistra* i prostire se uspravno duž *pars costalis diaphragme* pri čemu može ventralni kraj da pređe preko rebarnog luka.

Svinja. Poprečni prerez kroz trbuh u visini četrnaestog grudnog kralješka, stražnja površina reza

Slika 112.

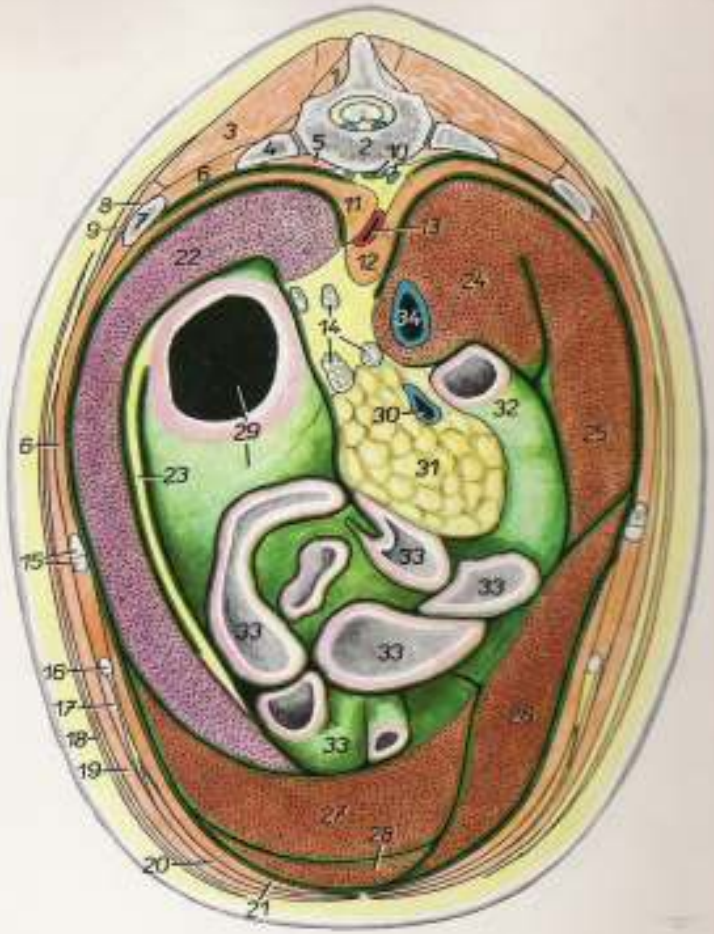

1. *m. multifidus thoracis* — mnogodijelni grudni mišić
2. *vertebra thoracica XIV* — četrnaesti grudni kralješak
3. *m. longissimus thoracis* — dugački grudni mišić
4. *costa XIV* — četrnaesto rebro
5. *m. psoas major* — veliki slabinski mišić
6. *mm. intercostales* — međurebreni mišići
7. *costa XIII* — trinaesto rebro
8. *mm. iliocostalis lumborum et iliocostalis thoracis* — bočno-rebreni slabinski mišić i bočno-rebreni grudni mišić
9. *m. serratus dorsalis caudalis* — stražnji dorzalni zubasti mišić
10. *v. azygos sinistra, cisterna chyli* — lijeva neparna vena, proširenje grudnog limfovoda (mlječnovoda)
11. *crus lateraleсinistrum diaphragmatis* — lijevi lateralni sklopni krak
12. *crura medialia diaphragmatis* — medijalni sklopni krakovi
13. *aorta* — aorta
14. *lnn. gastrici et lnn. celiaci* — želučani i celijačni limfni čvorovi
15. *costa et cartilago costalis XII* — dvanaesto rebro i rebrena hrskavica
16. *cartilago costalis XIII* — trinaesta rebrena hrskavica
17. *m. obliquus internus abdominis* — kosi nutarnji trbušni mišić
18. *m. cutaneus trunci* — kožni mišić trupa
19. *m. obliquus externus abdominis* — kosi vanjski trbušni mišić
20. *m. rectus abdominis* — ravni trbušni mišić
21. *m. transversus abdominis* — poprečni trbušni mišić
22. *lien* — slezena
23. *omentum majus* — velika trbušna mreža
24. *processus caudatus hepatis* — repasti [illegible] režanj
25. 26. *lobus hepatis dexter* (25. lateralis, 26. medialis) — desni jetreni režanj (25. lateralni, 26. medijalni)
27. 28. *lobus hepatis sinister* (27. lateralis, 28. medialis) — lijevi jetreni režanj (27. lateralni, 28. medijalni)
29. *ventriculus (gaster)* — želudac
30. *v. portae* — portalna vena (v. vratarica)
31. *pancreas* — gušterača
32. *duodenum* — dvanaesnik
33. *jejunum* — tanko (tašto) crijevo
34. *v. cava caudalis* — stražnja šuplja vena

VASKULARIZACIJA TRBUHA

Trbušna aorta (*aorta abdominalis*) – pruža se od *hiatus aorticus* na dijafragmi do pretposlednjeg ili poslednjg slabinskog pršljena gre se deli na svoje završne grane. Od nje se odvajaju sledeće grane:

- *a. abdominalis cranialis*
- *aa. lumbales*
- *a. coeliaca*
- *a. mesenterica cranialis*
- *a. mesenterica caudalis*
- *a. adrenales*
- *a. renalis*
- *a. testicularis*
- *a. ovarica*

Venski sistem čini kaudalna šuplja vena (*V. cava caudalis*). Grane kaudalne šuplje vene za abdomen su:

- *V. abdominalis cranilis*
- *Vv. lumbales*
- *Vv. hepaticae*
- *Vv. renales dextra et sinistra*
- *V. testicurales*
- *V. ovaricae*

LIMFNI SISTEM

Limfa dorzalnog trbušnog zida i organa tog predela i limfa trbušnih organa sliva se u četiri limfna centra:

1. *Lc. lumbale*
2. *Lc. celiacum*
3. *Lc. mesentericum craniale*
4. *Lc. mesentericum caudale*

Cisterna chyli je trbušni deo glavnog limfovoda koji se nastavlja kranijalno u *doctus thoracicus*. Pruža se od drugog slabinskog pršljena do zadnjeg leđnog pršljena. Nalazi se desno i dorzalno od trbušne aorte.

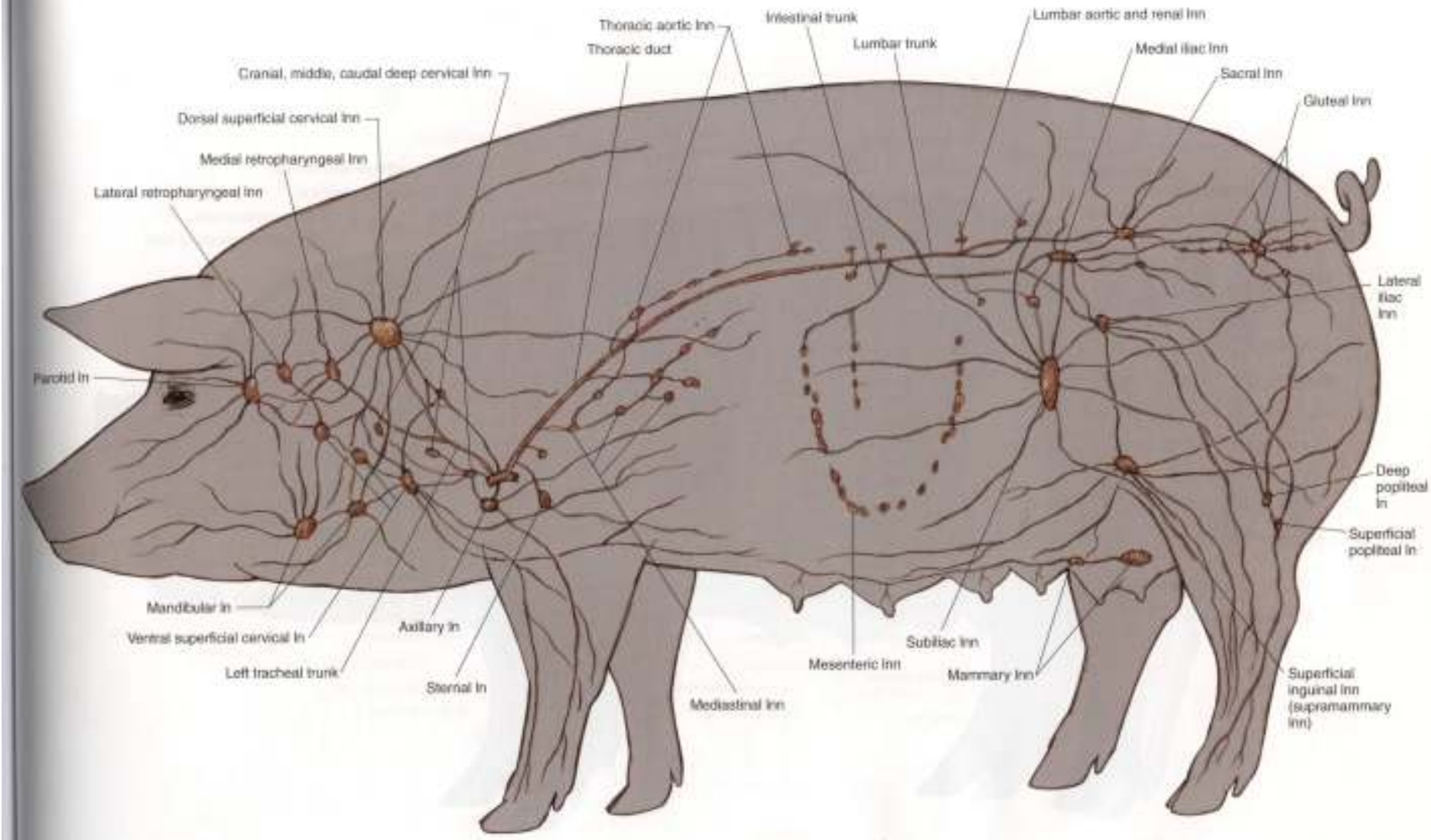

PLATE 6.12 Lymph nodes and vessels of the sow. ln = lymph node

Inervacija abdomena – *Nn. vagi, trunci simpathici thoraco-lumbales* sa svojim vertebralnim i prevertebralnim ganglijama i splanhničnim nervnim ograncima.

VIME (*Mamma*)

Mlečna žlezda u svinje je multiparna, često asimetrična tako da se vime sastoji sa svake strane od 5 do 8 međusobno kontaktno povezanih, ali morfološki i funkcionalno potpuno zasebnih mamarnih kompleksa. Svakom kompleksu pripada po jedna sisa ma čijem vrhu se nalaze po 2-3 otvora.

Položaj vimena kod svinje je drugačiji nego kod ostalih životinja. Prostire se kako s jedne tako i sa druge strane od ingvinalnog predela do grudnog koša.

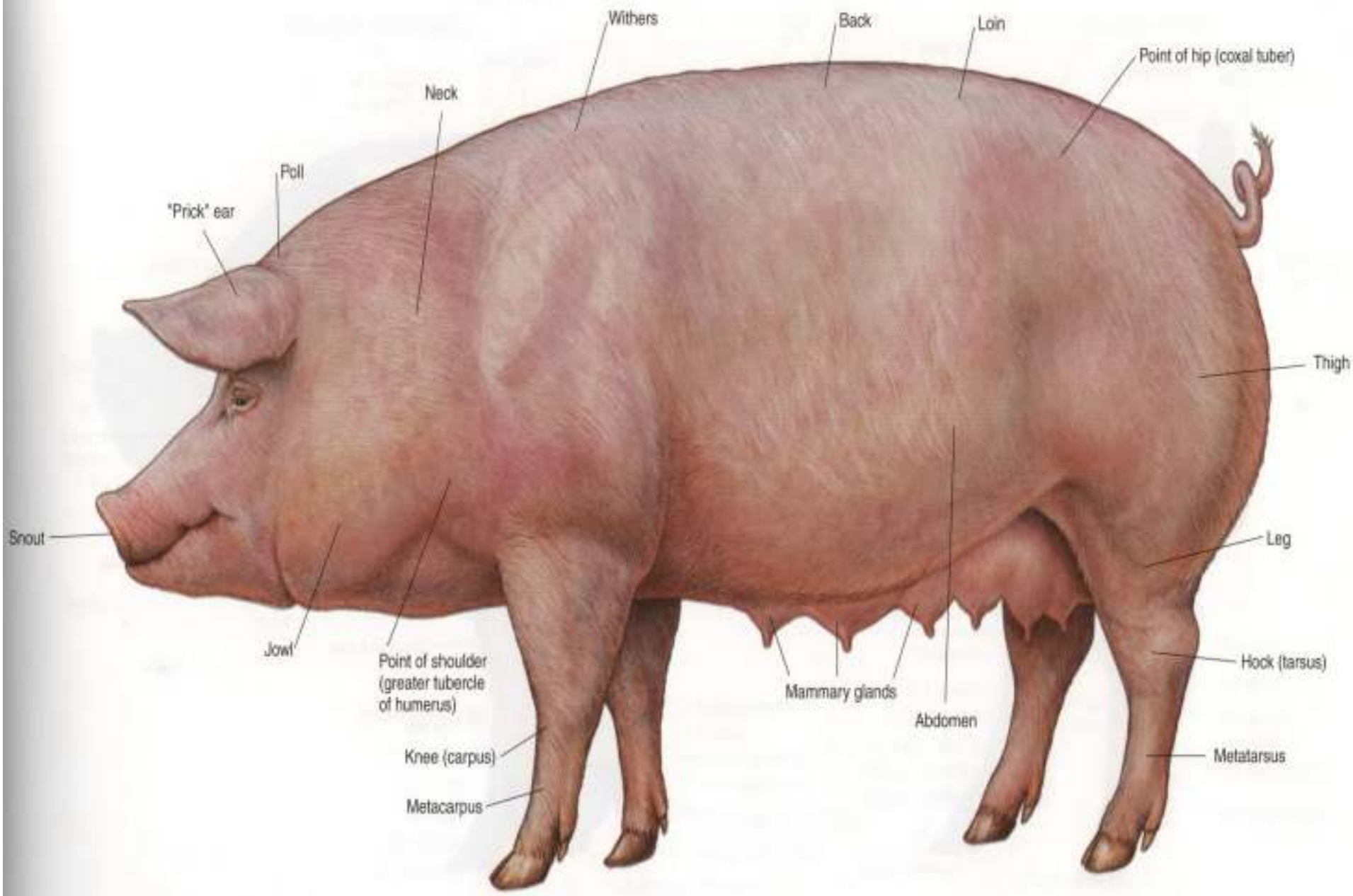

PLATE 6.2 Left lateral view of a sow.

KARLICA I REP SVINJE

REGIJE KARLICE I REPA

1. *Regio sacralis*
2. *Regio glutea*
3. *Regio tuberis coxae*
4. *Regio clunis*
5. *Regio analis*
6. *Regio perinealis*
7. *Regio scrotalis*

KARLIČNA DUPLJA

Ograničavaju je sa dorzalne strane krsna kost i prva tri do četiri repna pršljena. Sa ventralne strane preponske i sedne kosti, a sa bočnih strana bedrene kosti i široki ligamenti karličnih kostiju *ligamenta sacrotuberalia*.

Preko karličnih kostiju leže mišići.

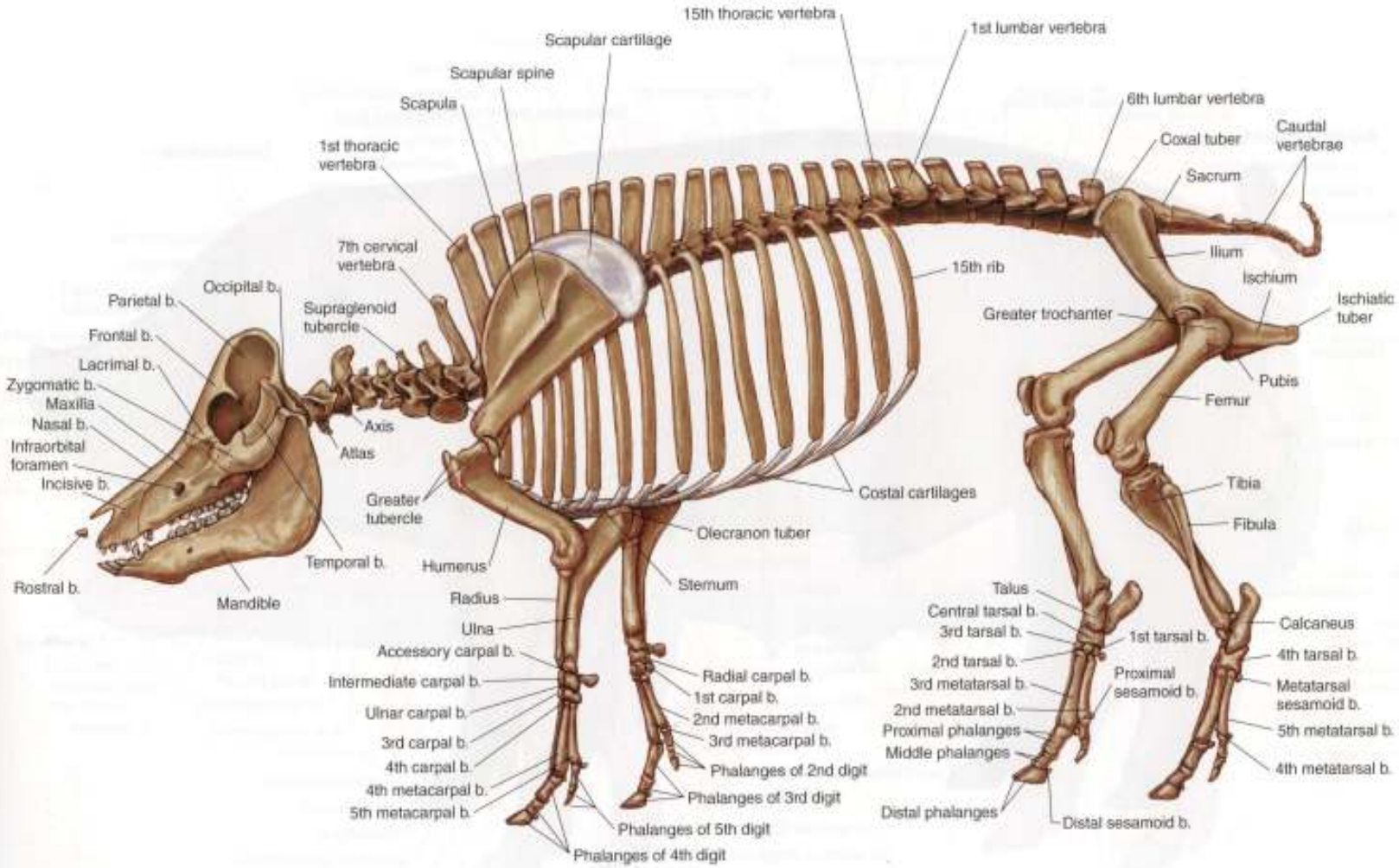

PLATE 6.4 Skeleton of the swine. b = bone

PALPATORNI PREDELI

- *Tuber coxe*
- *Tuber sacrale*
- *Tuber ischiadicum*

GRAĐA ZIDOVA KARLICE

1. Koža (*integumentum commune*)
2. Mišići:

   -mišići karličnog pojasa: *m. psoas minor, m. iliopsoas, m. quadratus luborum*

   -mišići karlične kosti i sapi: *m. gluteus superficialis, m. gluteus medius, m. gluteus profundus, m. tensor fasciae latae*

   -mišići kaudalnog dela sapi: *m. biceps femoris, m. semitendinosus, m. semimembranosus*

   -mišići u medijalnoj femoralnoj regiji: *m. sartorius, m. gracialis, m. pectineus, m. adductor*

   -duboko mišići koksalnog zgloba i karlice: *m. opturator internus ue externus, mm. gemelli, m.*

SKELETNI SISTEM KARLIČNE DUPLJE

Karlična kost (*os* coxae) je parna kost. Ona je povezana sa karličnom kosti druge strane. Na svakoj karličnoj kosti razlikuju se tri kosti i to:

1. crevna ili bedrena kost (*os ilium*)
2. preponska ili stidna kost (*os pubis*)
3. sedna kost (*os ishi*)

Repni pršljenovi (*vertebrae caudales seu coccygeae*) – Svinja ima 20-23 repna pršljena.

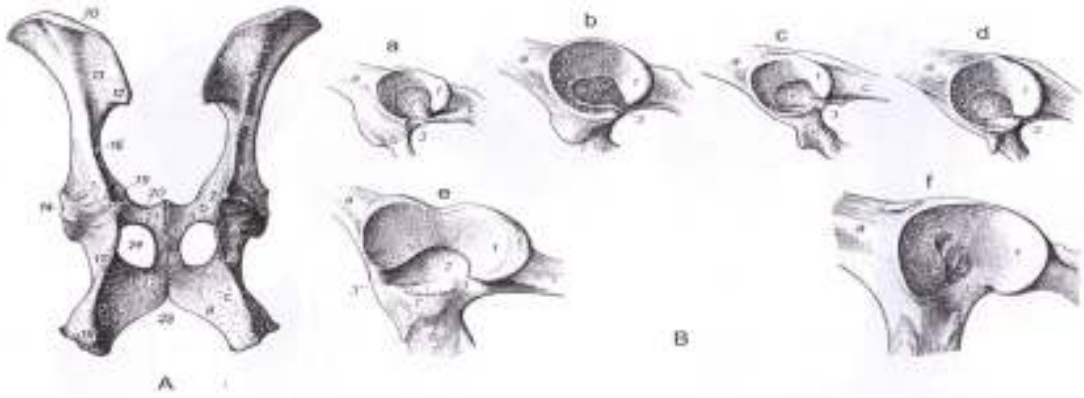

Slika 101. **Pelvis suis, (karlica svinje) dorsalni izgled- A; B- Acetabulum (pas -a, svinja-b , konja-c, ovca-d, goveče-e, konj-f)**
A- a- Os ilium, b- Os pubis, c- Os ischii,
1. Corpus ossis ilii, 2. Corpus ossis pubis, 3. Corpus ossis ischii, 4. Ala ossis ilii, 5. Ramus cranialis ossis pubis, 6. Ramus caudalis ossis pubis, 7. Ramus ossis ischii, 8. Solum pelvis osseum (Tabula ossis ischii), 9. Corpus ossis ischii, 9. Crista iliaca, 10. Crista iliaca, 11. Tuber coxae, 12. Tuber sacrale, 13. Linea glutea, 14. Acetabulum, 15. Spina ischiadica, 16. Incisura ischiadica major, 17. Incisura ischiadica minor, 18. Tuber ischiadicum, 19. Eminentia iliopubica, 20. Pecten ossis pubis, 21,22. Symphysis pelvina, 23. Arcus ischiadicus, 24. Foramen obturatum
B- a- Os ilium, b- Os pubis, c- Os ischii, 1,1'. Facies lunata, 2. Fossa acetabuli, 3. Incisura acetabuli, 3'. Keaniomontralni usek

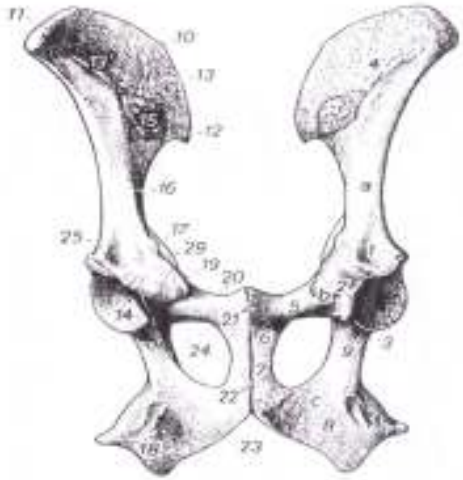

Slika 102. **Pelvis suis (karlica svinje, ventralni izgled)**
a-Os ilium, b- Os pubis, c- Os ischii,
1. Corpus ossis ilii, 2. Corpus ossis pubis, 3. Corpus ossis ischii, 4. Ala ossis ilii (Facies pelvina), 5. Ramus cranialis ossis pubis, 6. Ramus caudalis ossis pubis, 7. Ramus ossis ischii, 8. Solum pelvis osseum (Tabula ischiadica), 9. Ramus ossis ischii, 10. Crista iliaca, 11. Tuber coxae, 12. Tuber sacrale, 13. Tuberositas iliaca, 13'. Facies muscularis, 14. Acetabulum, 15. Facies auricularis, 16. Linea arcuata, 17. Tuberculum m. psoas minoris, 18. Tuber ischiadicum, 19. Eminentia iliopubica, 20. Pecten ossis pubis, 21. Tuberculum pubicum ventrale, 22. Symphysis ossium ischii, 23. Arcus ischiadicus, 24. Foramen obturatum, 25. Fossa muscularis, 29. Spina ischiadica

VASKULARIZACIJA KARLICE

Arterije:

- *A. iliaca interna*
- *A. umbilicalis*
- *A. ductus deferentis*
- *A. uterina*
- *A. iliombalis*
- *A. prostatica*
- *A. vaginalis*
- *A. glutea caudalis*

Vene:

- *V. iliaca interna*
- *V. iliolumbalis*
- *V. glutea cranialis*
- *V. glutea caudalis*
- *V. obturatoria*
- *V. pudenda interna*
- *V. portae*
- *V. gastroduodenalis*
- *V. lienalis*
- *V. mesenterica cranialis*
- *V. mesenterica caudalis*

NERVNI SISTEM

Ventralne grane trećeg, četvrtog i petog slabinskog nerva sa ventralnim granama odgovarajućih sakralnih nerava obrazuju na svojoj strani *plexus lumbosacralis* od koga se odvajaju sledeći nervi:

- *n. spermaticus externus*
- *n. cutaneus femoris*
- *n. femoralis*
- *n. obturatorius*
- *n. gluteus canialis et caudalis*
- *n. pudendalis*

LIMFNI SISTEM

Lc. ischiadicum je nadležan za karlični zid. Čine ga *ln. gluteus, lnn. ischiadici, ln. tuberalis*

Lc. iliosacrale – Čine ga *lnn. iliaci mediales et laterales, lnn. sacrales* i *lnn. anorectales*

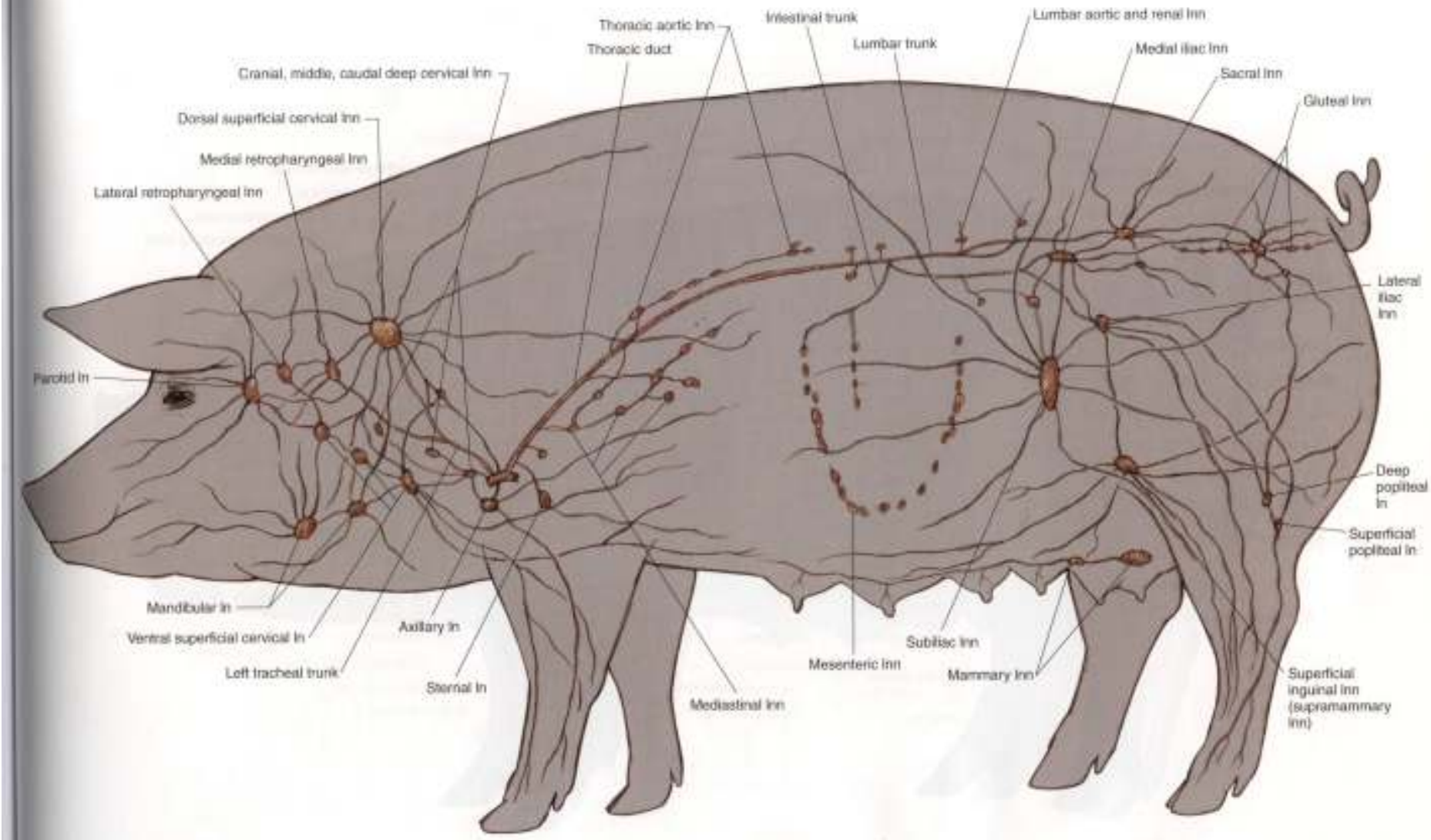

PLATE 6.12 Lymph nodes and vessels of the sow. ln = lymph node

ORGANI KARLIČNE DUPLJE

1. Reproduktivni organi
2. Završni deo digestivnog trakta
3. Mokraćna bešika (*vesica urinaria*) i izvodni kanali

<u>Muški reproduktivni organi (</u>*Organa genitalia masculina*) - Tu spadaju mošnice (*scrotum*), semenici (*testis*), semenovod (*ductus deferens*), kopolacioni organ (*penis*), polne žlezde.

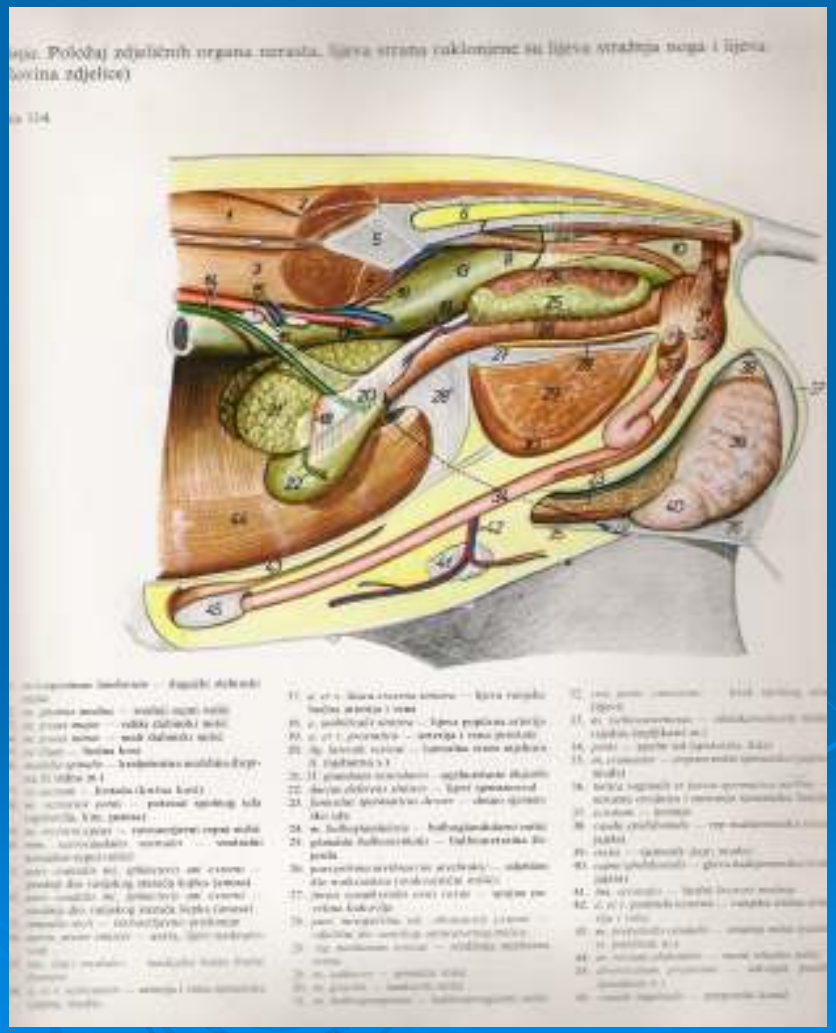

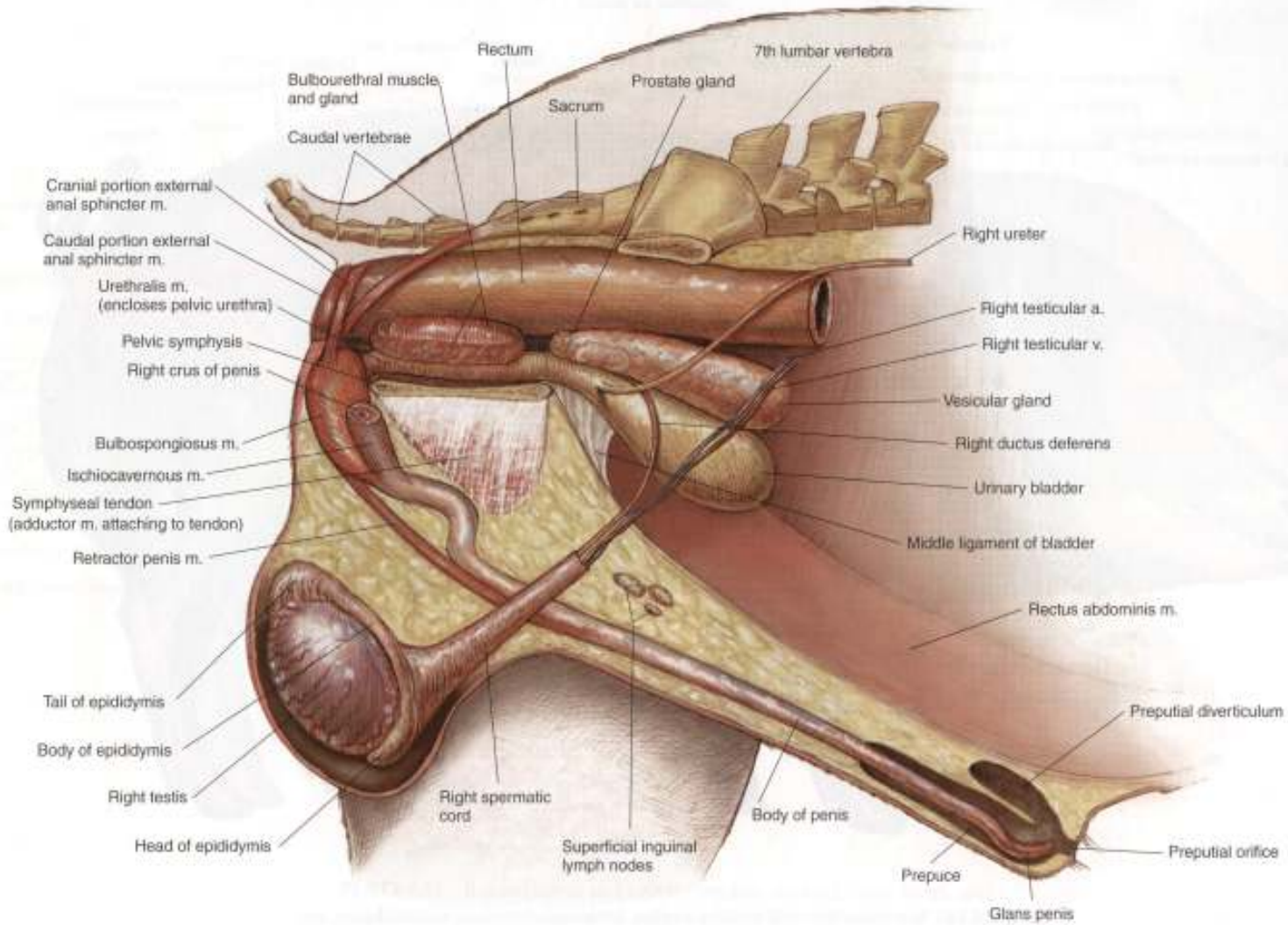

PLATE 6.15 Relations of the reproductive organs of the boar. m = muscle, v = vein, a = artery

vinja. Spolni organi, dorzalna strana (lijevo odrasli nerast, desno kastrat)

lika 113.

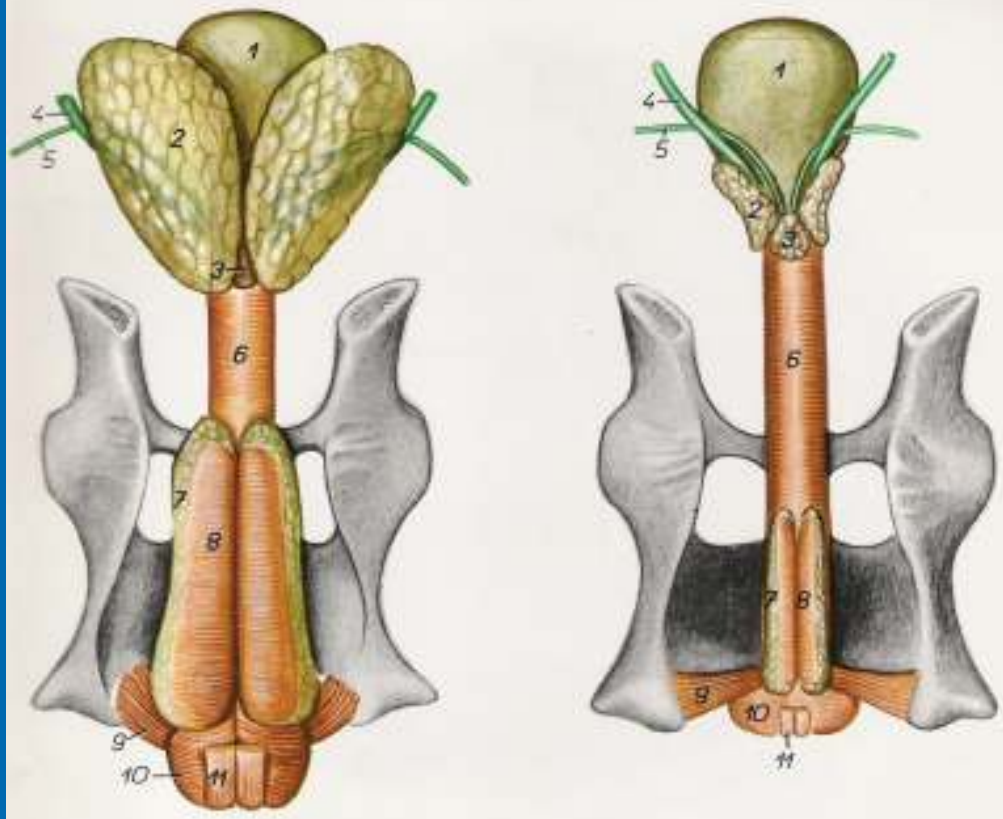

1. *vesica urinaria* — mokraćni mjehur
2. *glandula vesicularis* — mjehurićasta žlijezda
3. *prostata* — prostata
4. *ureter* — mokraćovod
5. *ductus deferens* — sjemenovod
6. *urethra (m. urethralis)* — mokraćnica (mokraćnični mišić)
7. *glandula bulbourethralis* — bulbouretralna žlijezda
8. *m. bulboglandularis* — bulboglandularni mišić
9. *m. ischiocavernosus* — ishiokavernozni mišić (sjedno-šupljikasti m.)
10. *m. bulbospongiosus* — bulbospongiozni mišić
11. *m. retractor penis* — potezač spolnog uda (spolovila, kite, penisa)

Ženski polni organi *(Organa genitalia feminina*) – Tu spadaju: jajnici (*ovaria*), jajovod (*tubauterina*), materica (*uterus*), usmina (*vagina*), predvorje vagine (*vestibulum vaginae*) i stidnica (*vulva*).

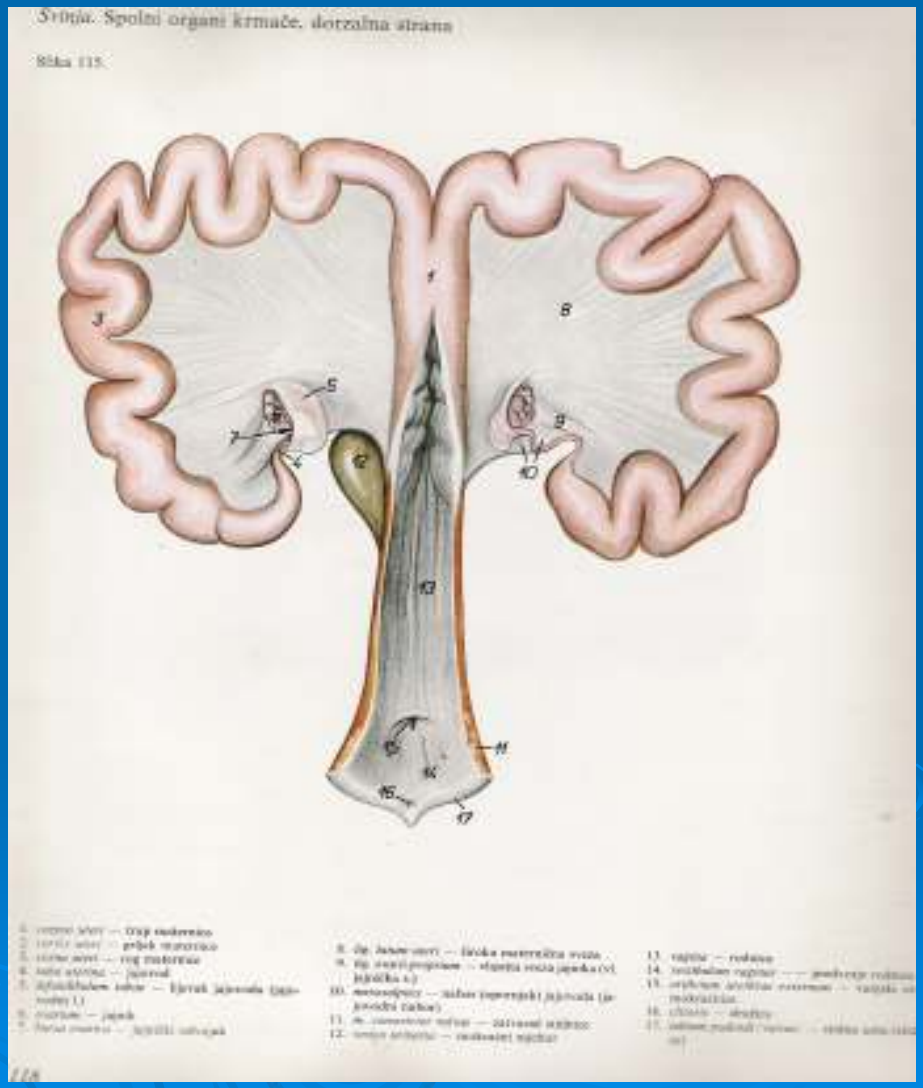

. Položaj zdjeličnih organa krmače (uklonjene su lijeva stražnja noga i lijeva polovina zdjelice)

16.

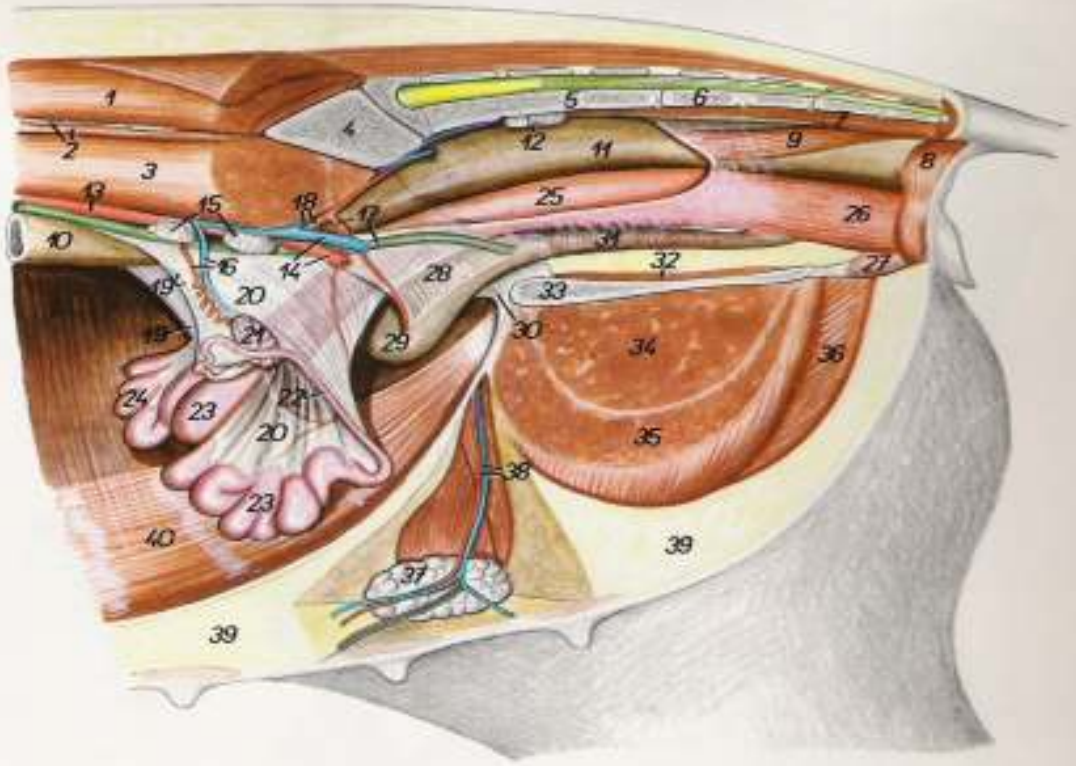

longissimus lumborum — dugački slabinski mišić
processus costarius vertebrae lumbalis VI, m. quadratus lumborum — rebreni izdanak šestog slabinskog kralješka, četvoroliki slabinski mišić
m. psoas major — veliki slabinski mišić
ilium — bočna kost
sacrum — krstača (krstačna ili križna kost)
vertebra coccygea I — prvi repni kralješak
mm. sacrocaudales ventrales — ventralni krstačno-repni mišići
m. sphincter ani externus — vanjski stezač lupka (anusa)
m. rectococcygeus — ravnocrijevni repni mišić
colon descendens — silazno debelo crijevo (kolon)
ampulla recti — ravnocrijevno proširenje
lnn. sacrales — krstačni limfni čvorovi
aorta — aorta

14. *a. et v. iliaca externa sinistra* — lijeva vanjska bočna arterija i vena
15. *lnn. iliaci mediales* — medijalni bočni limfni čvorovi
16. *a. et v. ovarica* — arterija i vena jajnika (jajnička a. i v.)
17. *ureter sinister, a. umbilicalis sinistra* — lijevi mokraćovod, lijeva pupčana arterija
18. *a. et v. iliaca interna sinistra* — lijeva nutarnja bočna arterija i vena
19. *mesovarium dextrum* — desni jajnički nabor (opornjak)
19.'. *mesovarium sinistrum* — lijevi jajnički nabor (opornjak)
20. *lig. latum uteri* — široka maternična sveza
21. *ovarium sinistrum* — lijevi jajnik
22. *tuba uterina sinistra* — lijevi jajovod
23. *cornu uteri sinistrum* — lijevi rog maternice
24. *cornu uteri dextrum* — desni rog maternice
25. *vagina* — rodnica
26. *vestibulum vaginae* — predvorje rodnice
27. *crus clitoridis* — krak dražice
28. *lig. laterale vesicae* — lateralna mjehurna sveza
29. *vesica urinaria* — mokraćni mjehur
30. *lig. medianum vesicae* — sredilnja mjehurna sveza
31. *urethra* — mokraćnica
32. *pars intrapelvina m. obturatorii externi* — zdjelični dio vanjskog opturatornog mišića
33. *facies symphysialis ossis cuxae* — spojna površina kokovlja
34. *m. adductor* — primični mišić
35. *m. gracilis* — tankoviti mišić
36. *m. semimembranosus* — poluopnasti mišić
37. *lnn. mammarii* — vimeni limfni čvorovi
38. *a. et v. pudenda externa* — vanjska sredna arterija i vena
39. *corpus adiposum* — masno (kiva)
40. *m. rectus abdominis* — ravni trbušni mišić

Završni deo digestrivnog trakta

- Kolon (*colon*) – Zajedno sa rektumom dug oko 3-5 m. Početni deo kolona obrazuje spiralni labirint koji ima oblik kupe sa zaobljenim vrhom. Spiralni labirint kolona obrazuju zavoji. Postoje dve vrste zavoja: *Gyri centripetales* (uzlazni) *et centrifugales* (silazni).
- Pravo ili čmarno crevo (*rectum*) – Dugo je 20 cm. Opkoljeno je masnim tkivom. Kranijalni deo visi na kratkom mezenterijumu, a kaudalni leži u retroperitoneanalnom delu karlične duplje. Tu se nalazi njegovo ampulasto proširenje (*ampulla rect*).
- Čmar (*anus*)

NOVOSADSKI UNIVERZITET
POLJOPRIVREDNI FAKULTET
DEPARTMAN ZA VETERINARSKU MEDICINU
NOVI SAD

TOPOGRAFSKA ANATOMIJA PREDNJEG EKSTREMITETA SVINJA

(MEMBRA THORACICA SUIS)

MENTOR
GORDANA USCEBRKA
DRAGAN ZIKIC

STUDENT
VLADIMIR MILUTINOVIC

NOVI SAD
MAJ,2009.GODINA

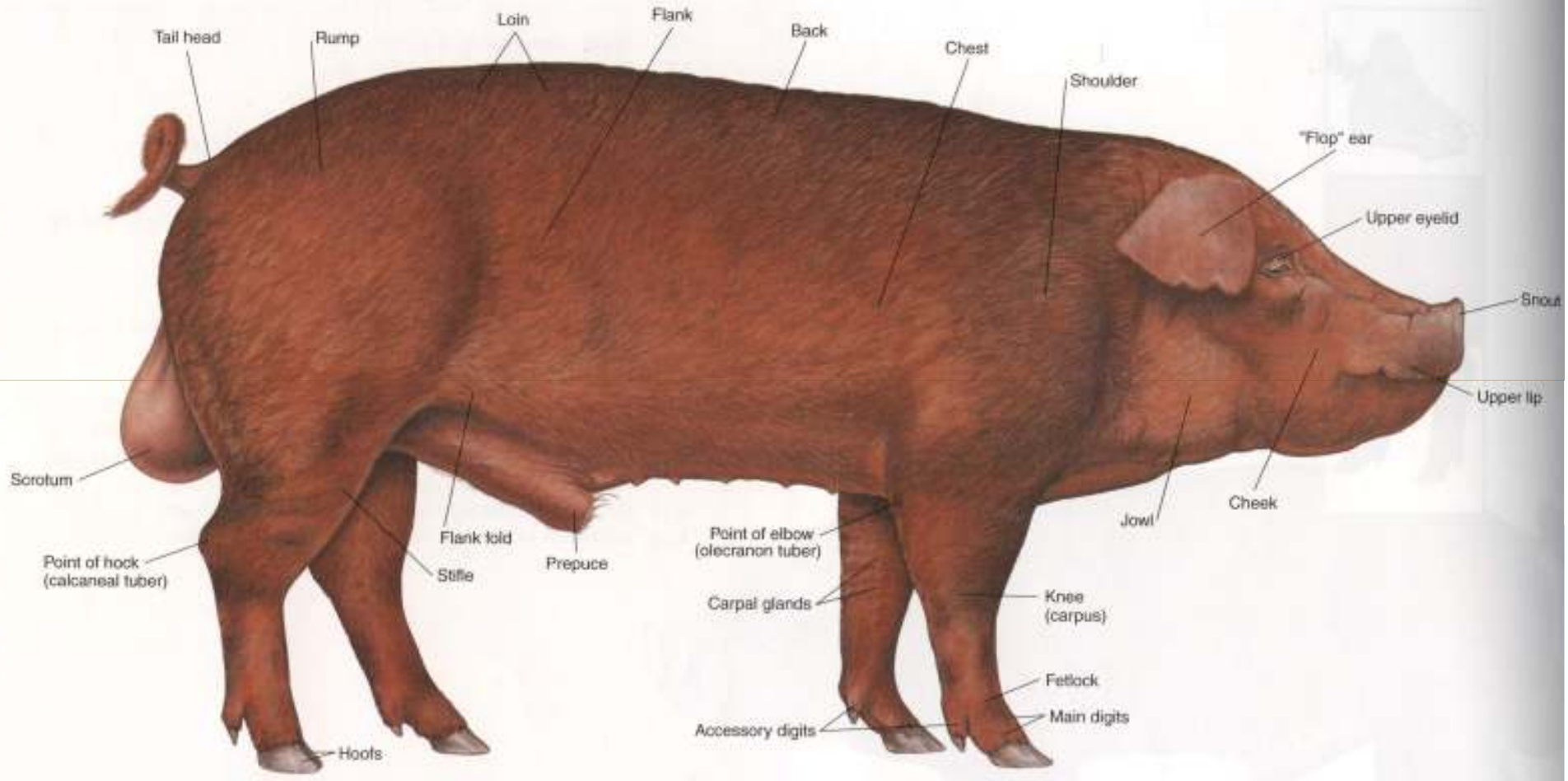

PLATE 6.1 Right lateral view of a boar.

REGIJE PREDNJEG EKSTREMITETA SVINJA

- REGIO SCAPULARIS-NALAZI SE U PREDELU LOPATICE,MOZE SE PODELITI NA DVE PODREGIJE:REGIO SUPRASPINATA I REGIO INFRASPINATA;
- REGIO AXILLARIS-NALAZI SE U PODPAZUSNOJ REGIJI,U PREDELU RAMENOG ZGLOBA;
- REGIO TRICIPITALIS-NALAZI SE U UGLU KOJI ZATVARA KAUDALNI RUB LOPATICE,RAMENA KOST I KAUDALNI RUB TROGLAVOG MISICA(M.TRICEPS BRACHII);
- REGIO CUBITI-NALAZI SE U PREDELU LAKATNOG ZGLOBA;
- REGIO BRACHII-NALAZI SE U PREDELU RAMENE KOSTI;
- REGIO ANTEBRACHII(PODLAKATNA REGIJA)-NALAZI SE NA SLOBODNOM DELU EXTREMITETA U PREDELU RADIUSA I ULNE.DELI SE NA 4 PODREGIJE:KRANIJALNU,KAUDALNU,LATERALNU I MEDIJALNU;
- REGIO CARPI-NALAZI SE U PREDELU KARPALNOG ZGLOBA,IMA TAKODJE 4 PODREGIJE I TO:DORZALNU,PALMARNU,LATERALNU I MEDIJALNU;
- REGIO CARPI-NALAZI SE U PREDELU KARPALNOG ZGLOBA,IMA 4 PODREGIJE I TO:DORZALNU,PALMARNU,LATERALNU I MEDIJALNU;
- REGIO METACARPI-NALAZI SE U PREDELU METACARPALNIH KOSTIJU;
- REGIO METACARPOPHALANGEA-NALAZI SE U PREDELU ZGLOBA METACARPALNE KOSTI SA PRVIM CLANKOM PRSTA;
- REGIO PHALANGIS PROXIMALIS-NALAZI SE U PREDELU PRVOG CLANKA PRSTA;
- REGIO PHALANGIS MEDIAE-NALAZI SE U PREDELU DRUGOG CLANKA PRSTA;
- REGIO PHALANGIS DISTALIS-NALAZI SE U PREDELU TRECEG CLANKA PRSTA.

FASCIJE PREDNJEG EXTREMITETA SVINJA

- POVRSNA FASCIJA PREDNJEG EXTREMITETA- POKRIVA MISICE LATERALNO LOPATICNE RAMENE REGIJE.KRANIJALNO PRELAZI U POVRSNU FASCIJU VRATA,A KAUDALNO U POVRSNU FASCIJU TRUPA;
- DUBOKA FASCIJA PREDNJEG EXTREMITETA- OBUHVATA MISICE SA MEDIJALNE STRANE EXTREMITETA.DELI SE PREMA MESTU PRUZANJA NA:
- 1.FASCIA AHILLARIS ET BRACHIA,
- 2. FASCIA OMOBRACHIALIS LATERALIS,
- 3. FASCIA ANTERBRACHII,
- 4. FASCIA PEDIS.

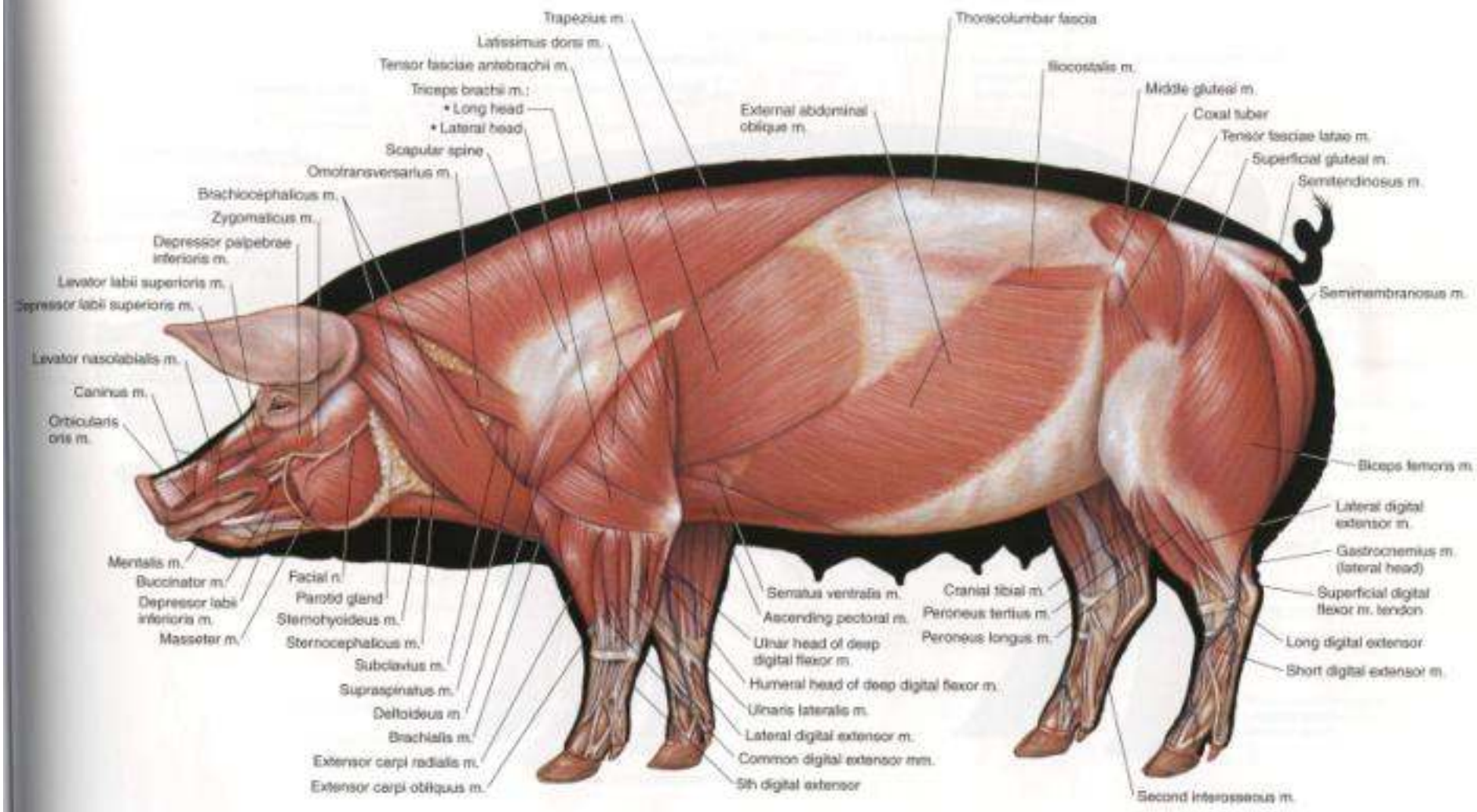

PLATE 6.6 Superficial muscles of the sow. Left lateral view. m = muscle, n = nerve

MISICI PREDNJEG EXTREMITETA SVINJA

- MISICI KOZE PREDNJEG EKSTREMITETA
- - M. CUTANEUS OMOBRACHIALIS
- MISICI SINSARKOZNE VEZE – MISICI KOJI POVEZUJU KOSTI PREDNJEG EKSTREMITETA SA KOSTIMA TRUPA

M. TRAPEZIUS

- Pars CERVICALES
- Pars THORACICA

M. BRACHIOCEPHALICUS
M. OMOTRANSVERSARIUS
M. LATISSIMUS DORSI
Mm. PECTORALES
Mm PECTORALES SUPERFICIALIS
-M.PECTORALIS DESCENDENS
-M.PECTORALIS TRANSVERSUS
M.PECTORALIS PROFUNDUS
-M.PECTORALIS ASCENDENS
-M.CLEDOSCAPULARIS
M.RHOMBOIDEUS
-M.RHOMBOIDEUS CERVICIS
-M.RHOMBOIDEUS THORACIS
M.SERRATUS VENTRALIS

- MISICI NA LATERALNOJ STRANI LOPATICE I RAMENE KOSTI
- -M.DELTOIDEUS
- -M.TERES MINOR
- -M.INFRASPINATUS
- -M.SUPRASPINATUS.
- MISICI NA MEDIJALNOJ STRANI LOPATICE I RAMENE KOSTI
- - M. SUBSCAPULARIS
- - M. TERES MAJOR
- - M. CORACOBRACHIALIS
- MISICI LAKATNOG ZGLOBA
- M. TRICEPS BRACHII
- - CAPUT LONGUM
- - CAPUT LATERALE
- - CAPUT MEDIALE
- M. TENSOR FASCIAE ANTERBRACHII
- M. BICEPS BRACHII
- M. BRACHIALIS

MISICI PREDNJEG EKSTREMITETA SVINJA

- MISICI NA KRANIJALNOJ I LATERALNOJ STRANI U REGIO ANTEBRACHII
- - M. EHTENSOR RADIALIS
- - M. EHTENSOR DIGITORUM (DIGITALIS) COMMUNIS
- - M. EHTENSOR (DIGITALIS) LATERALIS
- - M. EHTENSOR CARPI ULNARIS
- - M. ABDUCTOR POLLICIS LONGUS
- MISICI NA KAUDALNOJ STRANI U REGIO ANTEBRACHII
- - M. FLEHOR CARPI RADIALIS
- - M. FLEHOR CARPI ULNARIS
- CAPUT HUMERALE
- CAPUT ULNARE
- - M. FLEHOR DIGITORUM SUPERFICIALIS
- -M. FLEHOR DIGITORUM PROFUNDUS
- MISICI PRSTA
- - M. INROSSEUS MEDIUS

VASKULARIZACIJA PREDNJEG EXTREMITETA SVINJA

ARTERIJE PREDNJEG EXTREMITETA SVINJA

PAZUSNA ARTERIJA (A. AXILLARIS)-NASTAJE OD ARTERIJE SUBCLAVIJE U PREDELU KRANIJALNOG RUBA PRVOG REBRA. PRODUZAVA PUT DISTALNO KAO NADLAKATNA ARTERIJA (A. BRACHIALIS). DOVODI KRV U CEO PREDNJI EXTREMITET.

GRANE OVE ARTERIJE SU:

1. A. THORACICA EXTERNA
2. A. SUBSCAPULARIS

   a). A. THORACODORSALIS

   b). A. CIRCUMFLEXA HUMERI CAUDALIS

   c). A. CIRUMFLEXA SCAPULAE

VASKULARIZACIJA PREDNJEG EKSTREMITETA SVINJA

- NADLAKATNA ARTERIJA (A. BRACHIALIS) – NASTAJE OD ARTERIJE AXILLARIS I PRUZA SE DISTALNO PREMA LAKATNOM ZGLOBU. DELI SE NA:
- 1. A. PROFUNDA BRACHII
- 2. A. BICIPTALIS
- 3. A. COLLATERALIS ULNARIS
- 4. A. TRANVERSA CUBITI
- 5. A. INTEROSSEA COMMUNIS
- SREDISNA ARTERIJA (A. MEDIANA)-NASTAJE OD ARTERIJE BRACHIALIS. PRUZA SE UZ KAUDOMEDIJALNU STRANU RADIJUSA.GRANA A. MEDIANA KOD SVINJA JE A. RADIALIS.

VENE PREDNJEG EXTREMITETA SVINJA

- V.CEPHALICA
- V.MEDIANA CUBITI
- V.CEPHALICA ACCESSORIA
- V. SUBCLAVIA
- V.THORACICA EXTERNA
- V. AXILLARIS
- V. THORACICA LATERALIS
- V. SUPRASCAPULARIS
- V. SUBSCAPULARIS
- V. THORACODORSALIS
- V. CIRCUMFLEXA HUMERI CRANIALIS

VENE PREDNJEG EKSTREMITETA SVINJA

- V. BRACHIALIS
- V. BICIPITALIS
- V. COLLATERALIS ULNARIS
- V. TRANSVERSA CUBITI
- V. INTEROSSEA COMMUNIS
- V. INTEROSSEA CRANIALIS
- V. INTEROSSEA CAUDALIS
- V. MEDIANA
- V. PROFUNDA ANTEBRACHII
- V. RADIALIS
- RAMUS PALMARIS

LIMFNI SISTEM PREDNJEG EXTREMITETA SVINJA

- Lnn. AXILLARES PRIMAE COSTAE

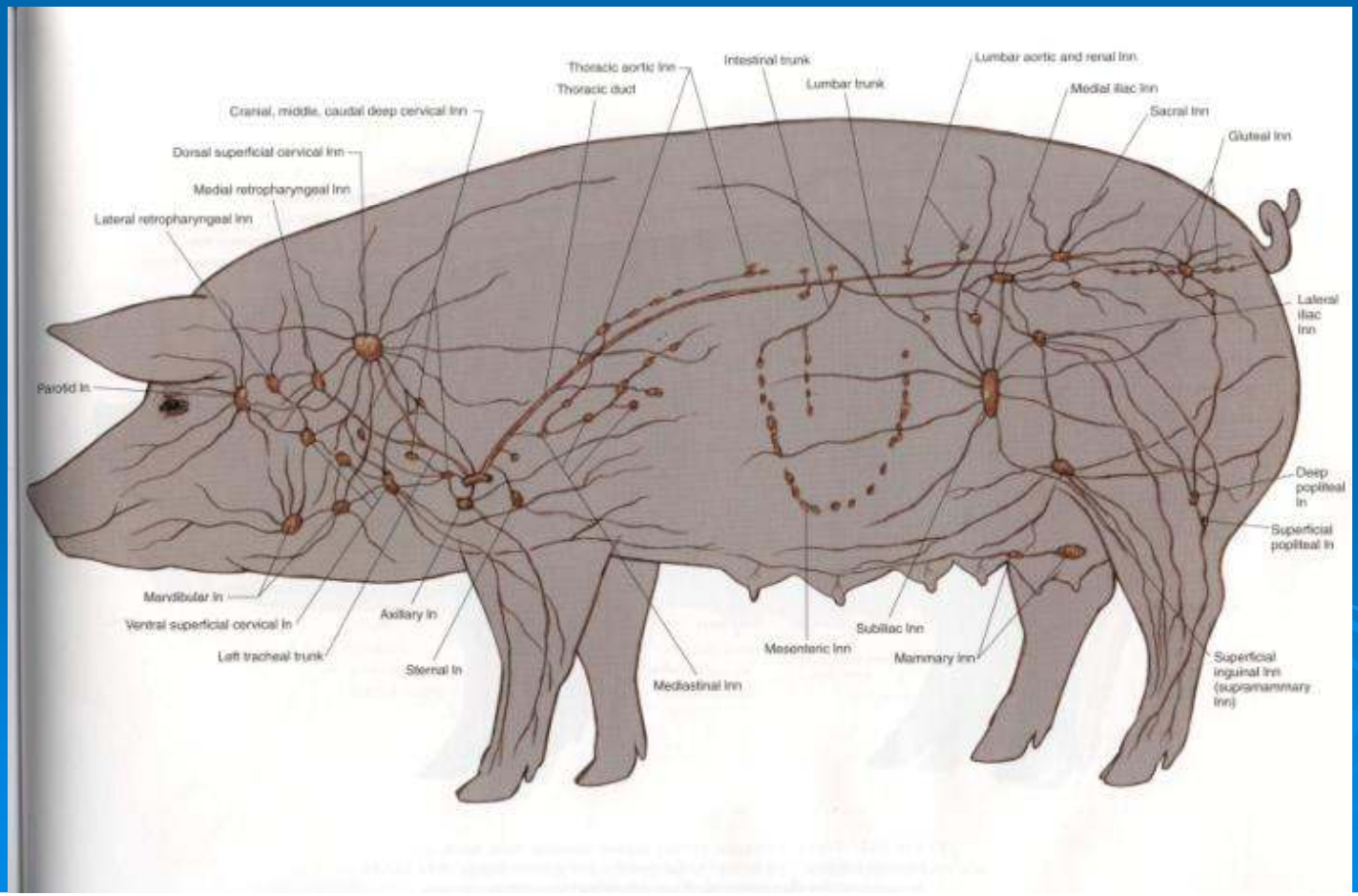

NERVI PREDNJEG EXTREMITETA SVINJE

- SVI NERVI PREDNJEG EXTREMITETA SVINJA NASTAJU OD PLEXUX BRACHIALIS. ON NASTAJE OD PETOG, SEDMOG, OSMOG VRATNOG SPINALNOG NERVA I PRVOG I DRUGOG TORAKALNOG NERVA (C5, C6, C7 C8 PLUS Th 1 I Th 2).
- IZ OVOG SPLETA IZLAZE SLEDECI NERVI:
- N. THORACICUS LONGUS
- N. SUPRASCAPULARIS
- N. MUSCULOCUTANEUS
- NN. SUBSCAPULARES
- NN.THORACICI
- N. AXILLARIS
- N. RADIALIS
- N. MEDIANUS I
- N. ULNARIS.

KOSTI PREDNJEG EXTREMITETA SVINJA

- SCAPULA (LOPATICA) – KOD SVINJA LOPATICNI GREBEN JE TROUGLASTOG OBLIKA I VRLO JAKO KAUDALNO POVIJEN.
- HUMERUS (RAMENA KOST) – TUBERCULUM MAJUS JE ZNATNO VECI NEGO TUBERCULUM MINUS.
- OSSA ANTERBRACHII (PODLAKATNE KOSTI)
- - RADIUS (ZBICA) – RADIUS SVINJA JE SRAZMERNO KRATAK I SPLJOSTEN KRANIO-KAUDALNO.
- - ULNA(LAKATNA KOST) – LAKATNI IZDANAK OLECRANON JE DOBRO IZRAZEN I PREDSTAVLJA SKORO TRECINU CELE LAKATNE KOSTI. LAKATNA KOST DOPIRE DO DISTALNOG KRAJA RADIUSA.
- OSSA CARPI (KARPALNE KOSTI) – U PROKSIMALNOM REDU SE NALAZE CETIRI KOSTI I U DISTALNOM TAKODJE CETIRI KOSTI.
- OSSA METACARPI (METAKARPALNE KOSTI) – SVINJA IMA CETIRI METAKARPALNE KOSTI.
- OSSA DIGITROUM MANUS (CLANCI PRSTIJU).

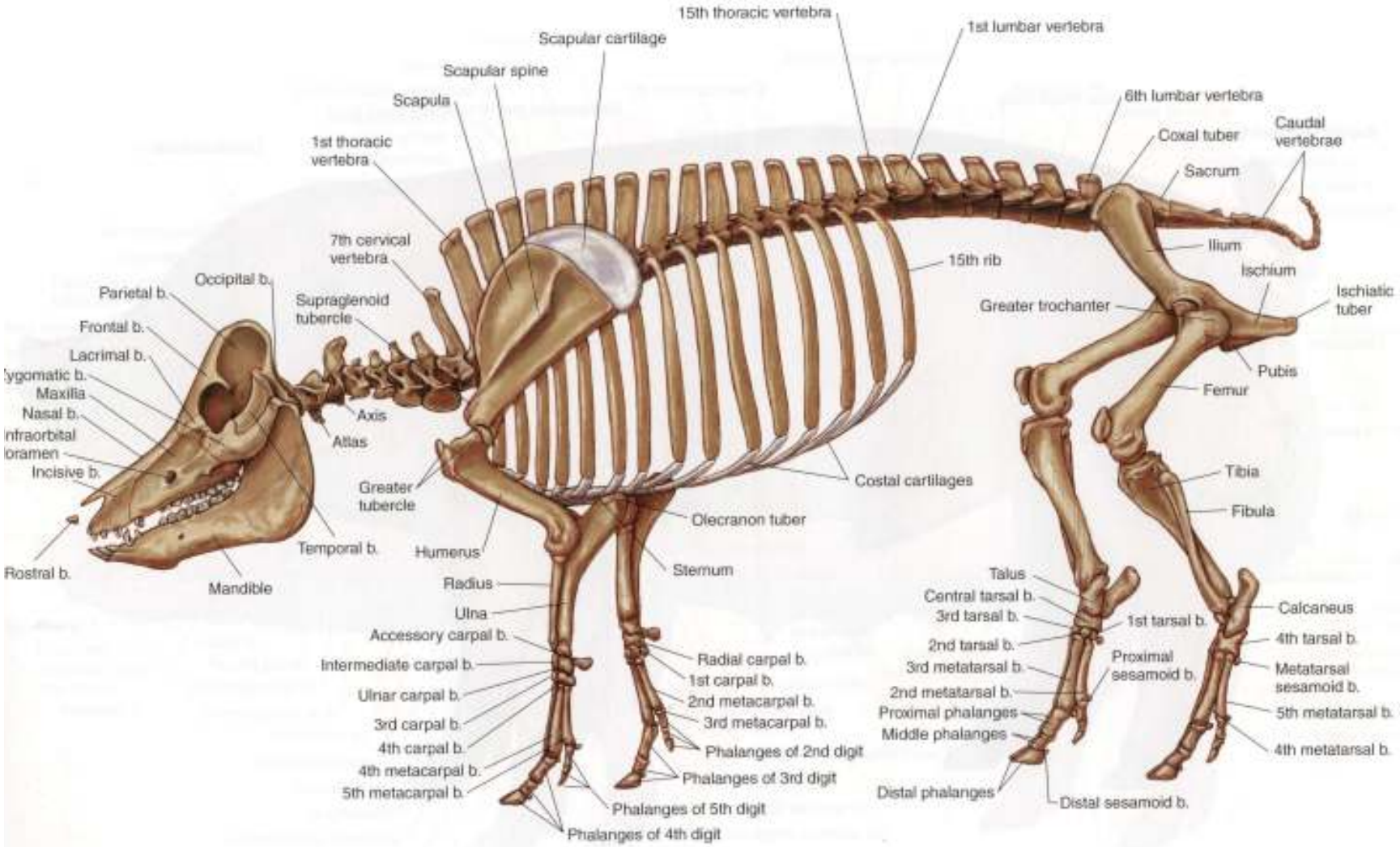

PLATE 6.4 Skeleton of the swine. b = bone

VEZE KOSTIJU PREDNJEG EXTREMITETA SVINJA

- KOSTI PREDNJEG EXTREMITETA POVEZANE SU SA KOSTIMA TRUPA POMOCU MISICA (SYSAROCSIS). NA KOSTIMA PREDNJEG EXTREMITETA POSTOJE TRI ZGLOBA: RAMENI, LAKATNI I KARPALNI.

- RAMENI ZGLOB - U NJEMU JE OMOGUCENA FLEKSIJA I EKSTENZIJA.
- LAKATNI ZGLOB JE POTPUNI GINGLIMUS. U NJEMU SE VRSI SAMO FLEKSIJA I EKSTENZIJA. LIGAMENTI LAKATNOG ZGLOBA SU: LIGG. COLLATERALE I LIGG. COLLATERALE MEDIALE. VEZA LAKATNE KOSTI I RADIUSA POVEZANI SU NEPOKRETNOM VEZOM.

VEZE KOSTIJU PREDNJEG EXTREMITETA SVINJA

- KARPALNI ZGLOB PREDSTAVLJA TIP ZGLOBA GINGLIMUS SA VELIKOM SPOSOBNOSCU DA VRSI FLEKSIJU I EKSTENZIJU. LIGAMENTI KOJI POVEZUJU KOSTI KARPALNOG ZGLOBA DELE SE NA DUGE I KRATKE. DUGI LIGAMENTI SU: LIGG. COLATERALE CARPI LATERALE, LIGG. COLLATERALE CARPI MEDIALE, LIGG. CARPI PALMARE PROFUNUDUM, LIGG. RADIOCARPEUM DORSALE I LIGG. CARPI PALMARE TRANSVERSUM.
- KRATKI LIGAMENTI SU LIGAMENTI KOJI POVEZUJU MEDJUSOBNO KOSTI DVA SUSEDNA REDA KOSTIJU KARPALNOG ZGLOBA I LIGAMENTI KOJI POVEZUJU SUSEDNE KOSTI U ISTOM REDU KARPALNOG ZGLOBA (LIGG. INTERCARPALIA DORSALIA I LIGG. INTERCARPALIA PALMARIA I LIGG. INTERCARPALIA INTEROSSEA).
- U SVINJA MERAKARPALNE KOSTI SU POVEZANE MEDJUSOBNO POKRETNIM VEZAMA POKRETLJIVOST IZMEDJU OVIH KOSTIJU JE DOSTA VELIKA.

ZAKLJUCAK

KLINICKI ZNACAJ POZNAVANJA TOPOGRAFSKE ANATOMIJE PREDNJEG EXTREMITETA SVINJA JE NEOPHODNO RADI PRAVILNE ALIKACIJE LEKA PRILIKOM TERAPIJE.

U NEKIM SLUCAJEVIMA NAGLOM PROMENOM POLOZAJA PREDNJEG EXTREMITETA MOZE SE POSTAVITI DIJAGNOZA NA OSNOVU BRZINE REAGOVANJA ZIVOTINJE.

Univezitet u Novom Sadu

Poljoprivredni fakultet

Departman za veterinarsku medicinu

Seminarski rad iz Anatomije 2

Topografija zadnjih ekstremiteta svinje

Mentor: prof. dr. Gordana Uscebrka

student: Jovan Stricevic

Asistent: mr. Slobodan Stojanovic

Novi Sad 04.05.2009.

Regije zadnjih ekstremiteta

1. Regio sacralis
2. Regio glutea
3. Regio tuberis coxae
4. Regio articulationis coxae
5. Regio femoris
6. Regio genus
7. Regio cruralis
8. Regio tarsi
9. Regio metatarsi
10. Regio metatarsophalangea
11. Regio digitorum pedis

Integumentum commune

Koza je gradjena iz tri sloja:

1. Epidermis
2. Dermis
3. Subcutis

Epidermis i Dermis zajedno cine Cutis.

Slojevi Epidermisa: st.basale; st.spinosus; st.granulosum; st.lucidum; st.corneum; st.disjunctum

Slojevi Dermisa: stratum papillare et stratum reticulare

Produkti koze:

Dlaka-cekinjaste dlake (jako razvijena srz,150 do 200 mikrometara)

Kozne zlezde (gl.cutis)-gll. Sebaceae,gll.lactiferae,svinje nemaju gll.sudoriferae

Organ prsta (organum digitalis)-papci (ungulae)

Misici zadnjih ekstremiteta (musculi membri pelvini)

- Fasciae:
- Spoljasnje fascije:
- F. glutea superficialis,
- F. femoralis superficialis
- Unutrasnje fascije:
- F. iliaca
- F. pelvis
- F. perinei
- Duboke fascije:
- F. glutea
- F. lata
- F. cruris
- F. pedis

Misici zadnjih ekstremiteta (musculi membri pelvini)

- Podela misica:
- Misici karlicnog pojasa
- M. psoas minor (n.femoralis;n.spermaticus internus)-flexor,O-vertebrae lumbosacrale,I-bedrena kost
- M. iliopsoas (n.femoralis,n. spermaticus)
- M. psoas major; m.iliacus lateralis et medialis,O-poslednji Th prsljen,I-trochanter minor
- M. quadratus lumborum
- Misici samih ekstremiteta:
- Misici kuka
- m.gluteus superficialis(n.gluteus) O-tuber coxae,I-trochanter tertius
- m.gluteus medius(n.gluteus) O-krila bedrene kosti,I-trochanter major
- m.gluteus profundus(n.gluteus) O et I-ispod m.gluteus medius
- m. tensor fasciae latae (n.gluteus) O-tuber coxae,I-patella
- M. biceps femoris (n.gluteus),O-os sacrum,I-patella,calcaneus
- M. semitendinosus (n.gluteus,n.spermaticus),O-poslednji krsni prsljen,I-crista tibiae
- M. semimembranosus (n.tibialis,n.rectus) ,O-t.ischiadicum,I-condili femora
- M.sartorius (n.femoralis)
- M.gracilis (n.obturatorius)
- M.pectineus (n.obturatorius)
- M.adductor (n.obturatorius)
- M.obturator internus (n.ischiadicus)
- M.obturator externus (n.obturatorius)
- M.quadratus femoris (n.ischiadicus)
- POSLEDNJA TRI MISICA SU DUBOKI MISICI

- Misici kolenog zgloba
- M. quadriceps femoris (n.femoris):m.vastus medialis,m.vastus lateralis,m.vastus intermedius,m.rectus femoris.O-os femoris,I-patella,extensor
- M.popliteus(n. tibialis),O-fossa poplitea,I-pars proximalis tibiae,flexor
- Misici skocnog zgloba
- M.gastrocnemius-extensor
- M.soleus-extensor
- M.tibialis cranialis-flexor
- M.peroneus tertius-flexor
- M.peroneus longus-flexor
- Misici prstiju
- M. extensor digitorum pedis longus
- M. extensor digitorum pedis lateralis
- M.flexor digitorum pedis superficialis
- M.flexor digitorum pedis profundus

Misici zadnje noge,medijalna strana

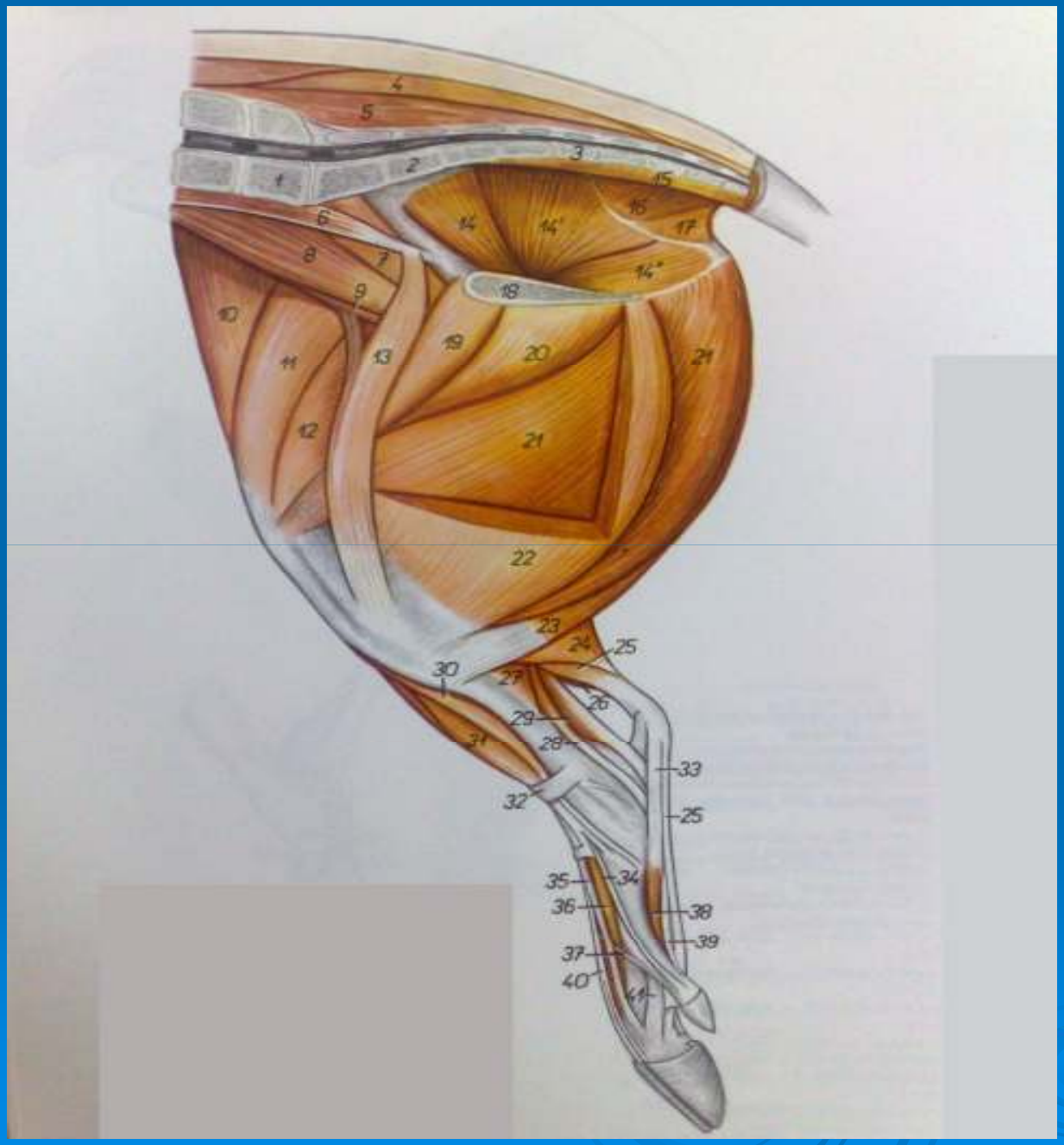

1. Vertebra lumbalis VII
2. Os sacrum
3. Vertebra coccygea I
4. M. gluteus medius
5. M. multifidus
6. M .psoas minor
7. Portio medialis m. iliaci
8. M. psoas major
9. Portio lateralis m. iliaci
10. M. tensor fasciae latae
11. M. rectus femoris
12. M. vastus medialis
13. M. sartorius
14. Pars interpelvina m. obturatorii externi
15. M. sacrocaudalis ventralis medialis
16. M. coccygeus
17. M. levator ani
18. Facies symphysialis ossis coxae
19. M. pectineus
20. M .adductor
21. M. semimembranosus
22. M. gracilis
23. M. semitendinosus
24. Caput mediale m. gastrocnemii
25. M. flexor digitorum superficialis
26. Caput laterale m. gastrocnemii
27. M. popliteus
28. M. flexor digitiorum longus
29. M. flexor digiti I longus
30. M. tibialis cranialis
31. M. peroneus tertius
32. Retinaculum extensorum proximale
33. Lig. Plantare longum
34. M. extensor digiti I longus
35. M. extensor digitorum longus
36. M. extensor digitorum brevis
37. M. extensor digiti liet V
38. M. interosseus II
39. Ramus m. flexoris digitorum profundi ad digitorum II
40. M. extensor digiti III et V
41. M. interosseus III

Misici zadnje noge,lateralna strana

1. Tuber coxae
2. M. gluteus medius
3. M. gluteus superficialis
4. M. biceps femoris
5. M. coccygeus
6. Mm. sacrocaudales dorsales
7. Mm. sacrocaudales ventrales
8. M. semimembranosus
9. M. semitendinosus
10. M. tensor fasciae latae
11. Fascia lata femoris
12. M. soleus
13. Caput laterale m. gastrocnemii
14. Tendo calcaneus communis
15. M. tibialis cranialis
16. M. peroneus longus
17. M. extensor digitalis lateralis
18. M. extensor digiti V
19. M. flexor digiti I longus
20. M. peroneus tertius
21. M. tibialis caudalis
22. M. extensor digiti II et V
23. Retinaculum extensorum proximale
24. M. extensor digitorum longus
25. M. extensor digitorum brevis
26. M. extensor digiti III et V
27. M. flexor digitorum superficialis
28. M. interosseus V
29. Ramus m. flexoris digitorum profundi ad digitorum V
30. M. interosseus IV

Misici zadnje noge,lateralna strana (duboki sloj)

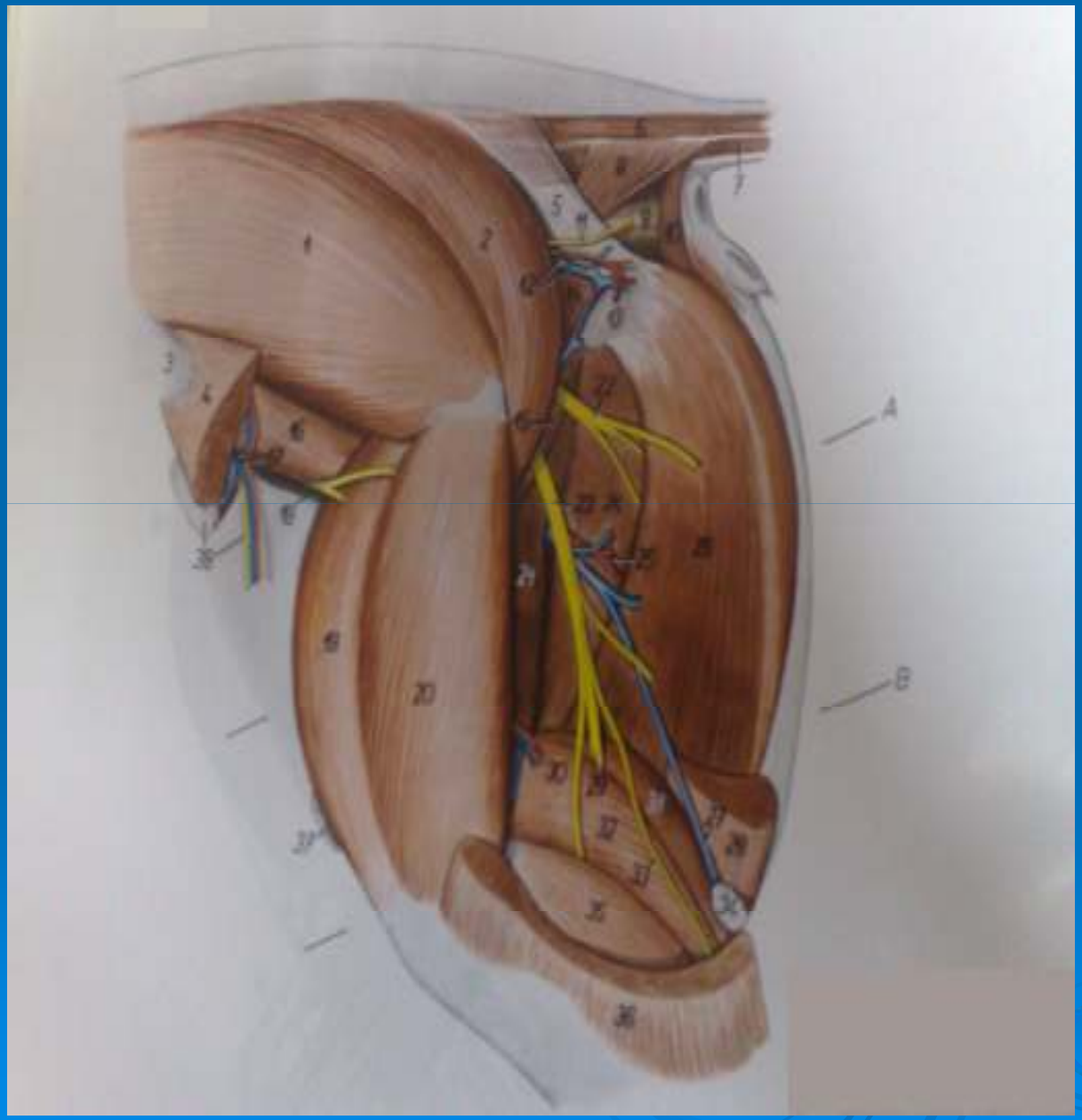

1. M. gluteus medius
2. M. piriformis
3. Tuber coxae
4. M. tensor fasciae latae
5. Lig. Sacrotuberale latum
6. Mm. sacrocaudeles dorsales
7. Mm. sacrocaudales ventrales
8. M. coccygeus
9. Ampulla recti
10. M. sphincter ani externus
11. N. cutaneus femoris caudalis
12. A. et v. glutea caudalis
13. Tuber ischiadicum
14. Mm. gemelli
15. M. quadratus femoris
16. Portio lateralis m. iliaci
17. A. et .v. circumflexa ilium profunda
18. N. femoralis
19. M. rectus femoris
20. M. vastus lateralis
21. M. adductor
22. Ramus muscularis n. ischiadici
23. N. ischiadicus
24. Venter cranialis m.semimembranosi
25. V. circumflexa femoris medialis
26. Venter caudalis m. semimembranosi
27. V. saphena lateralis
28. M. semitendinosus
29. N. tibialis
30. A. et v. caudalis femoris
31. Caput mediale m. gastrocnemii
32. Caput laterale m. gastrocnemii
33. N. cutaneus surae caudalis
34. Ln. popliteus
35. M. soleus
36. M. biceps femoris
37. Ln. inguinalis superficialis
38. Ln. subilicus lateralis,n. cutaneus femoris lateralis

Poprecni presek kroz bedro

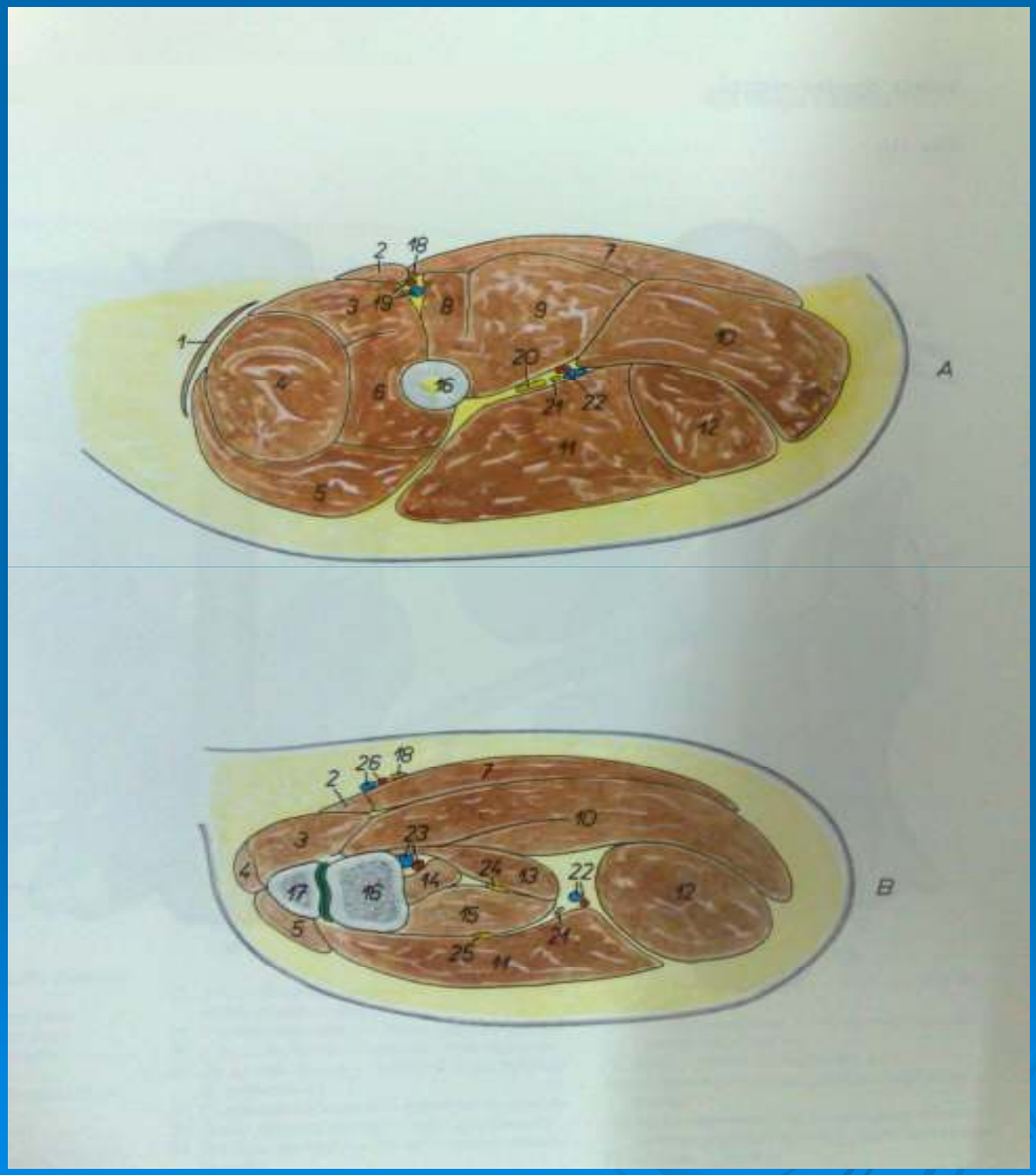

1. M. tensor fasciae latae
2. M. sartorius
3. M. vastus medialis
4. M. rectus femoris
5. M. vastus lateralis
6. M. vastus intermedius
7. M. gracilis
8. M. pectineus
9. M. adductor
10. M. semimembranosus
11. M. biceps femoris
12. M. semitendinosus
13. Caput mediale m. gastrocnemii
14. M. flexor digitorum superficialis
15. Caput laterale m. gastrocnemii
16. Os femoris
17. Patella
18. N. saphenus
19. A. et v. femoralis
20. N. ischiadicus
21. N. cutaneus surae caudalis
22. Ramus a. et v. circumflexae femoris medialis
23. A. et v. poplitea
24. N. tibialis

Misici zadnje noge,medijalna strana (duboki sloj)

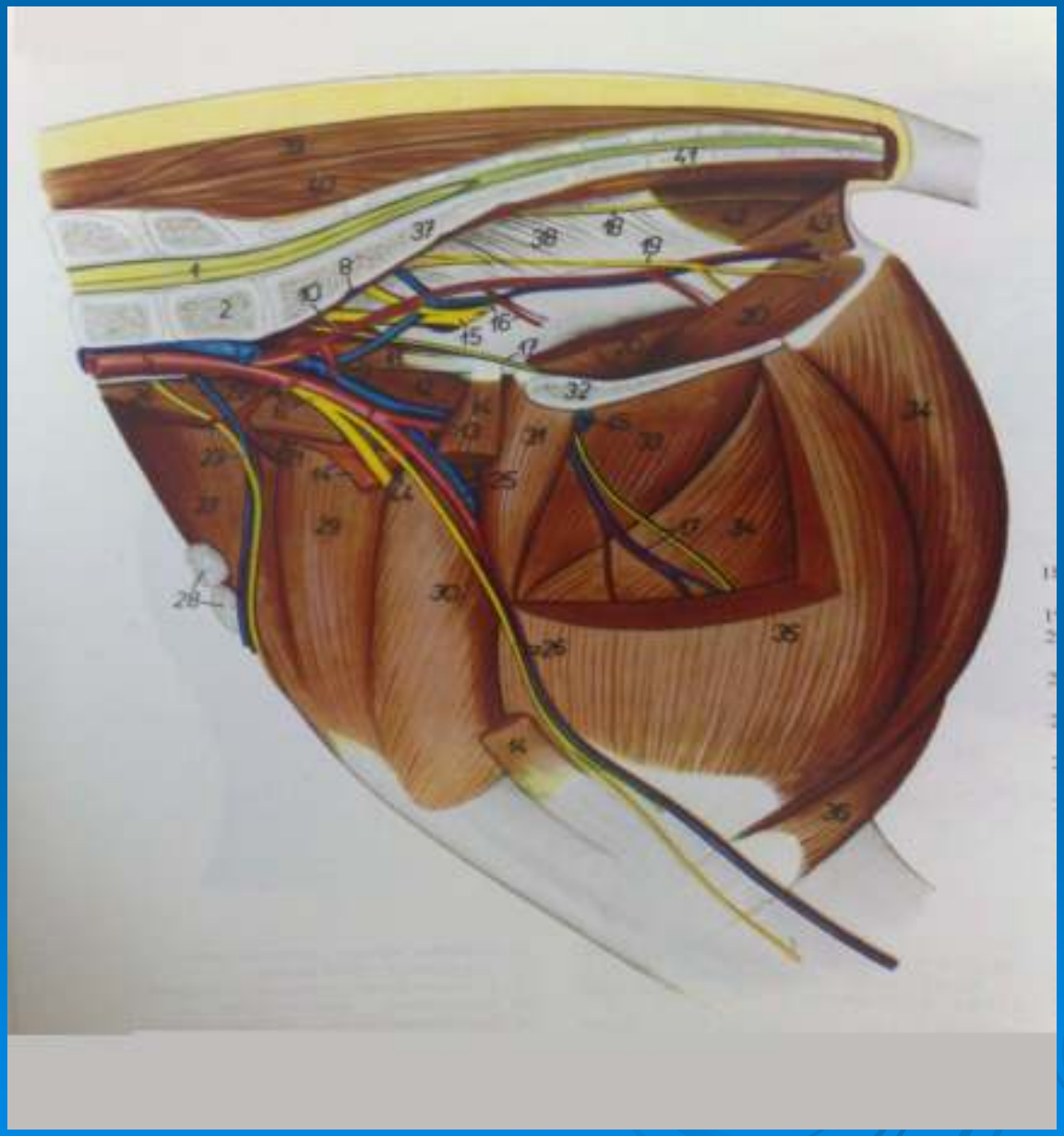

1. Medulla spinalis
2. Vertebra lumbalis VII
3. V. iliaca communis sinistra
4. V. iliaca communis dextra
5. Aorta
6. A. iliaca externa sinistra,n. femoralis
7. A. iliaca externa dextra
8. A. sacralis mediana
9. A. umbilicalis,v. iliaca interna
10. A. iliaca interna
11. M. psoas minor
12. Portio medialis m. iliaci
13. A. et v. profunda femoris
14. M. sartorius
15. N. ischiadicus
16. A. prostatica,n. gluteus caudalis
17. N. obturatorius,ramus a. et v. profundae femoris
18. N. rectalis caudalis
19. N. pudendus
20. Pars intrapelvina m. obturatorii externi
21. Portio lateralis m. iliaci
22. A. et v. circumflexa ilium profunda
23. N. cutaneus femoris lateralis
24. M. psoas major
25. A. et v. femoralis
26. A. et n. saphenus
27. M. tensor fasciae latae
28. Lnn. Subiliaci
29. M. rectus femoris
30. M. vastus medialis
31. M. pectineus
32. Facies symphysialis ossis coxae
33. M. adductor
34. M. semimembranosus
35. M. gracilis
36. M. semitendinosus
37. Os sacrum
38. Lig. Sacrotuberale latum
39. M. gluteus medius
40. M. multifidus lumborum
41. Mm. sacrocaudales ventrales
42. M. coccygeus
43. M. levator ani
44. A. et v. circumflexa femoris lateralis
45. V. pudenda externa

Krvni I limfni sistem zadnjih ekstremiteta

- Arterije zadnjih ekstremiteta:
- A.iliaca interna: a.circumflexa ilium profunda; a.profunda femoris
- A.femoralis: a.circumflexa femoris lateralis; a.genus descendens; aa.caudales femoris
- A.poplitea: a.tibialis cranialis et caudalis
- A.dorsalis pedis: a.tarsalis; a.metatarsalis; . . . .
- Arterije karlicne duplje:
- A.iliaca interna: a.pudenda interna; a.glutea caudalis
- A.umbilicalis
- A.Lumbalis
- Vene zadnjih ekstremiteta:
- V.iliaca externa:ductus deferentis; v.pudendoepigastrica; v.profunda femoris
- V.femoralis: v.saphena mediana; v.genus descendens
- V.poplitea: vv.genus; v.tibialis cranialis et caudalis, v.dorsalis pedis

- Od limfnih cvorova kod zadnjih ekstremiteta najznacajniji je lnn.poplitei koji su palpatorni.

Skeletropija arterija distalnog dela zadnje noge

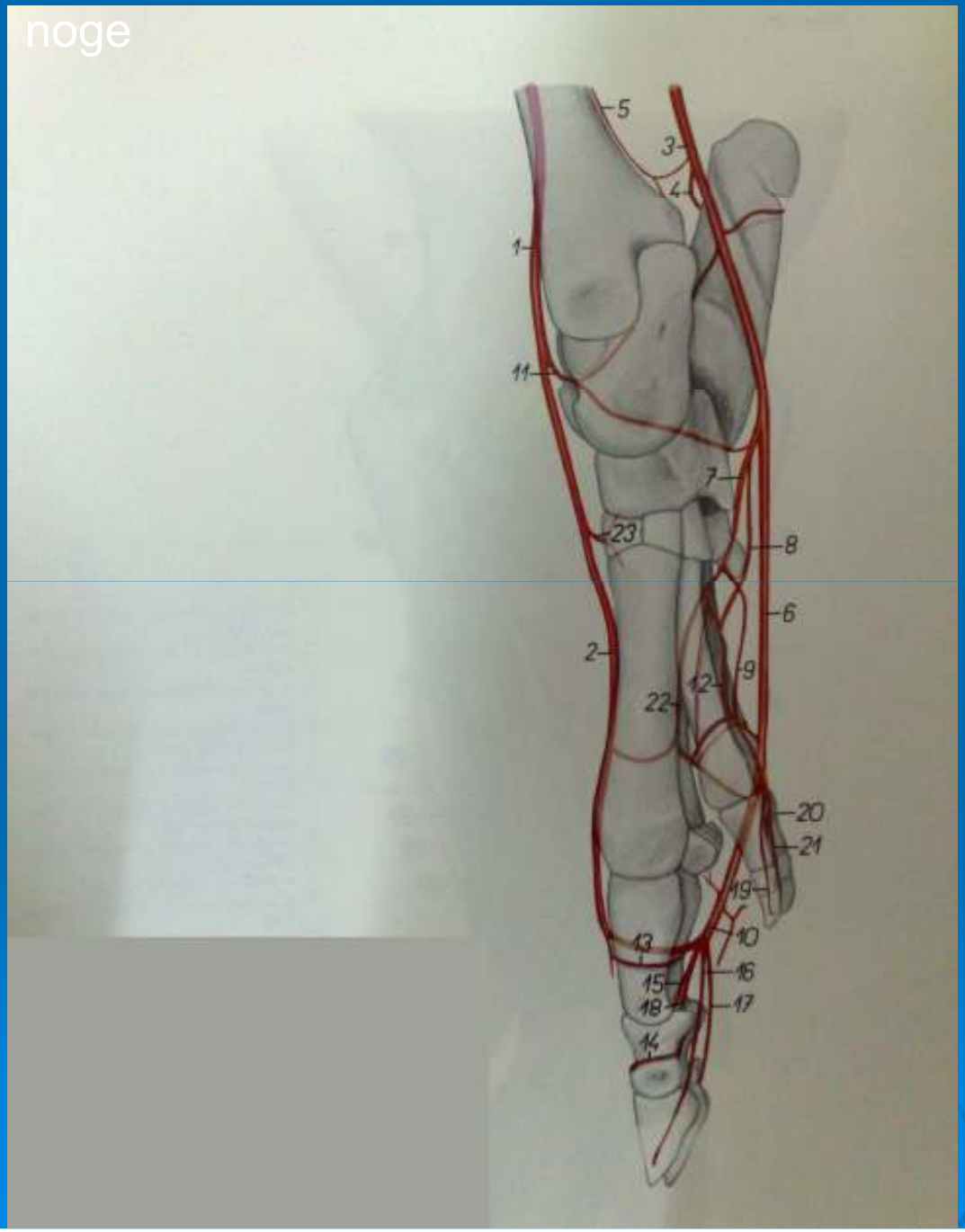

1. A.tibialis cranialis
2. A.metatarsea dorsalis III
3. A.saphena
4. Ramus calcaneus
5. A.tibialis caudalis
6. A.plantaris medialis
7. A.plantaris lateralis
8. A.metatarsea plantaris II
9. A.metatarsea plantaris IV
10. A.digitalis plantaris communis III
11. A.tarsea perforans proximalis
12. A.metatarsea plantaris II
13. Ramus phalangis proximalis
14. Ramus phalangis mediae
15. A.digitalis plantaris propria III axialis
16. A.digitalis plantaris propria III abaxialis
17. A.digitalis plantaris propria IV axialis
18. A.digitalis plantaris propria IV abaxialis
19. A.digitalis plantaris propria II abaxialis
20. A.digitalis plantaris propria V abaxialis
21. A.digitalis plantaris propria V axialis

Systema nervosum membri pelvina

- Nervi spinale lumbale:
- Ramus dorsalis lumbales-kraci
- Ramus ventrales lumbales-duzi: nn.intercostales
- Ventralne grane (sem L1. I L2.) obrazuju slabinski splet
- Ventralna grana L1 je n.iliohypogastricus
- 5-7 pari lumbalnih nerava
- Nervi spinale sacrales:
- Ramus dorsalis sacrales-kraci
- Ramus ventrales sacrales-duzi: nn.intercostales
- Ventralne grane obrazuju plexus lumbo-sacralis
- Ogranci ventralne grane poslednjeg krsnog nerva ulaze u sastav repnih nerava-nn.caudales seu coccygei
- Plexus spinalis lumbo-sacralis:
- Grade ga ventralne grane slabinskih nerava (L3.-L5.) I ventralne grane krsnih nerava sem poslednjeg.
- Iz plexus lumbo-sacralisa polaze sledeci nervi:
- N.spermaticus; n.cutaneus; n.femoralis, n.obturatorius; n.gluteus cranialis et caudalis; n.pudendalis; n.ischiadicus

Plexus lumbo-sacralis

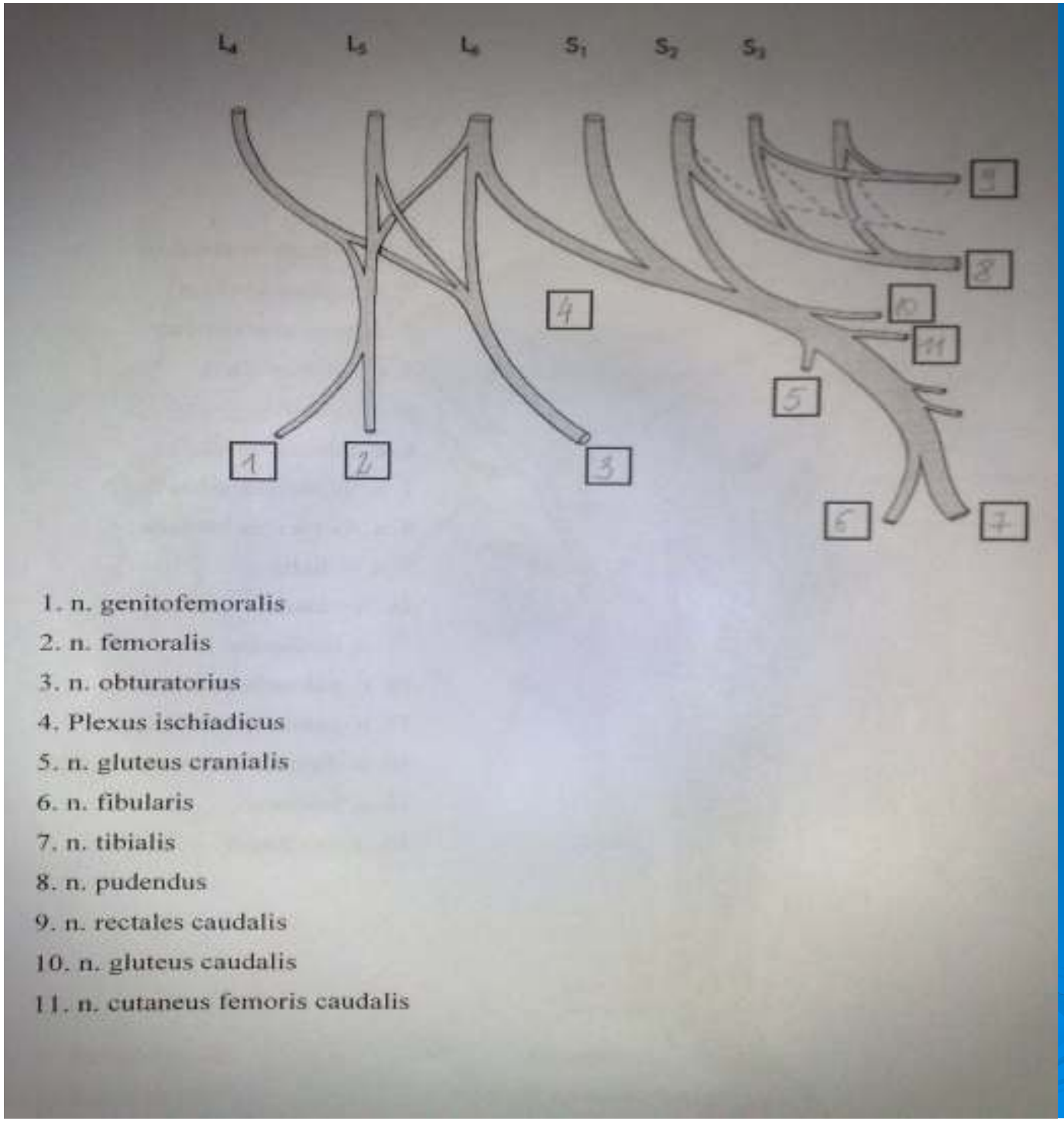

1. n. genitofemoralis
2. n. femoralis
3. n. obturatorius
4. Plexus ischiadicus
5. n. gluteus cranialis
6. n. fibularis
7. n. tibialis
8. n. pudendus
9. n. rectales caudalis
10. n. gluteus caudalis
11. n. cutaneus femoris caudalis

Kosti zadnjih ekstremiteta (ossa membri pelvina)

- Os coxae
- Acetabulum:
- Margo acetabuli
- Fossa acetabuli
- Incisura acetabuli
- Facies lunata
- Foramen obturatum

a. Os ilium

Corpus ossis illi
Alla ossis illi
Crista iliaca
Tuber coxae
Tuber sacrale
Facies glutea dorsale
Lineae glutea ventrale
Facies sacropelvina
Facies auricularis
Facies iliaca
Tuberculum m. psoas minoris
Incisura ischiadica minor

b. Os ischi

Corpus ossis ischi
Tabula ossis ischi
Ramus ossis ischi
Tuber ischiadicum
Incisura ischiadica minor

c. Os pubis

Corpus ossis pubis
Ramus cranialis ossis pubis
Ramus caudalis ossis pubis
Facies symphysialis
Pecten ossis pubis
Eminentia iliopubica
Tuberculum pubicum

Tuberculum pubicum

Pelvis

Symphysis pelvis
Cavum pelvis
Linea arcuata
Arcus ischiadicus
Apertura pelvis cranialis
Apertura pelvis caudalis

- Os femoris
- Caput ossis femoris
- Fovea capitis
- Collum ossis femoris
- Trochanter major
- Trochanter minor
- Trochanter tertius
- Corpus ossis femoris
- Condylus medialis
- Condylus lateralis
- Fossa intercondylaris
- Trochlea ossis femoris
- Patella
- Basis patellae
- Apex patellae
- Facies articularis
- Facies cranialis
- Proccessus cartilagineus
- Tibia
- Facies articularis proximalis
- Condylus medialis
- Condylus lateralis
- Incisura poplitea
- Area intercondylaris cranialis
- Area intercondylaris centralis
- Area intercondylaris caudalis

Eminentia intercondylaris
Sulcus extensorius
Corpus tibiae
Cochlea tibiae
Malleolus medialis
Malleolus lateralis
Incisura fibularis

Fibula

Caput fibulae
Collum fibulae
Corpus fibulae
Malleolus lateralis

Spatium interosseum cruris

Ossa tarsi

Talus
Calcaneus
Os tarsi centrale
Os tarsale I
Os tarsale II
Os tarsale III
Os tarsale IV

- Ossa metatarsalia (Mt II-Mt V)
- Basis
- Corpus:
- Facies dorsalis
- Tuberositas ossis metatarsalis III
- Facies plantaris
- Facies medialis
- Facies lateralis
- Caput (Trochlea)
- Ossa digitorum pedis (II-V)
- Phalanx proximalis
- Phalanx media
- Phalanx distalis
- Ossa sesamoidea
- Ossa sesamoidea metatarsale

Kostur zadnje noge,medijalna strana



1. Alla ossis ilii
2. Corpus ossis ilii
3. Spina ischiadica
4. Tuber ischiadicum
5. Trochanter major ossis femoris
6. Fossa trochanterica
7. Trochanter minor ossis femoris
8. Caput ossis femoris
9. Corpus ossis femoris
10. Patella
11. Trochlea ossis femoris
12. Condylus medialis ossis femoris
13. Condylus medialis tibiae
14. Tuberositas tibiae
15. Corpus tibiae
16. Malleolus medialis
17. Fibula
18. Calcaneus
19. Talus
20. Os tarsi centrale
21. Os tarsale III
22. Os tarsale II
23. Os tarsale I
24. Os metatarsale III
25. Os metatarsale II
26. Os metatarsale IV
27. Os sesamoideum metatarsale
28. Os sesamoideum proximale
29. Phalanges digiti IV
30. Phalanges digiti IIi
31. Phalanges digiti V
32. Phalanges digiti II

Kostur zadnje noge,lateralna strana

1. Alla ossis ilii
2. Corpus ossis ilii
3. Spina ischiadica
4. Tuber ischiadicum
5. Foramen obturatum
6. Caput ossis femoris
7. Pars caudalis trochanteris majoris
8. Pars cranialis trochanteris majoris
9. Corpus ossis femoris
10. Condylus lateralis ossis femoris
11. Trochlea ossis femoris
12. Patella
13. Condylus lateralis tibiae
14. Tuborositas tibiae
15. Corpus tibiae
16. Fibula
17. Calcaneus
18. Talus
19. Os tarsi centrale
20. Os tarsale III
21. Os tarsale IV
22. Malleolus lateralis
23. Os sesamoideum metatarsale
24. Os metatarsale III
25. Os metatarsale IV
26. Os metatarsale V
27. Phalanges digiti II
28. Phalanges digiti III
29. Phalanges digiti IV
30. Os sesamoideum proximale
31. Phalanges digiti V

DISTALNI DEO SKELETA ZADNJE NOGE SVINJE

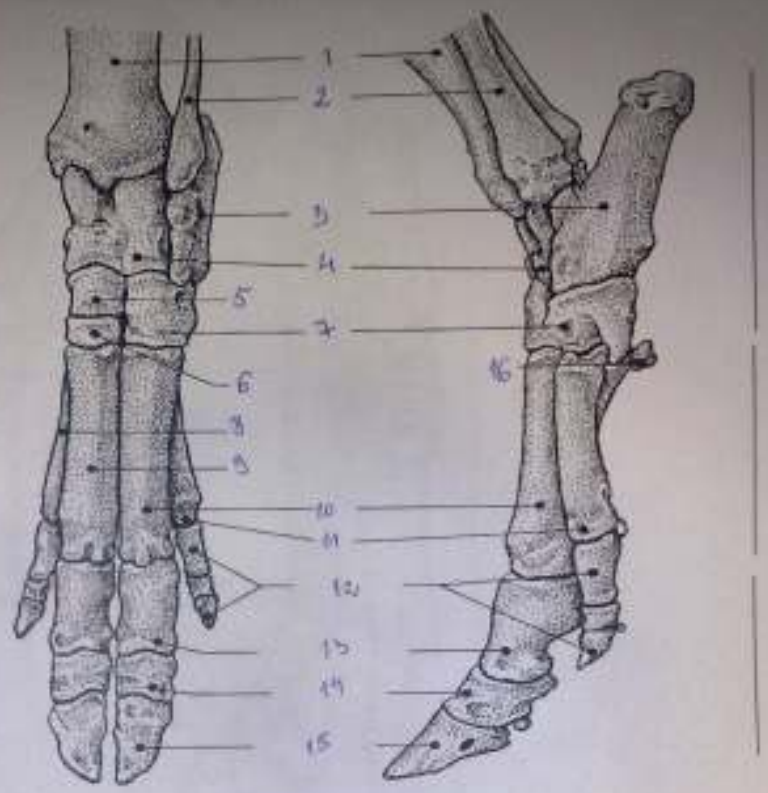

A. Ossa tarsi
B. Ossa metatarsi
C. Ossa digitorum pedis (II, III, IV, V)

1. Tibia
2. Fibula
3. Calcaneus
4. Talus
5. Tc
6. T_{III}
7. T_{IV}
8. Mt_{II}
9. Mt_{III}
10. Mt_{IV}
11. Mt_{V}
12. Ossa digiti V
13. Phalanx proximalis
14. Phalanx media
15. Phalanx distalis
16. Os sesamoideum metatarsale

Distalni deo skeleta zadnje noge