УНИВЕРЗИТЕТ У НОВОМ САДУ

ПОЉОПРИВРЕДНИ ФАКУЛТЕТ

Департман за ветеринарску медицину

Душица Недић-Бијелић

ПРИКАЗ ХИРУРШКИХ ТЕХНИКА КАСТРАЦИЈЕ ПАСА У ЗАВИСНОСТИ ОД ПРЕСУМПТИВНЕ ДИЈАГНОЗЕ

Специјалистички рад

Нови Сад, 2023

УНИВЕРЗИТЕТ У НОВОМ САДУ
ПОЉОПРИВРЕДНИ ФАКУЛТЕТ
Департман за ветеринарску медицину

ПРИКАЗ ХИРУРШКИХ ТЕХНИКА КАСТРАЦИЈЕ ПАСА У ЗАВИСНОСТИ ОД ПРЕСУМПТИВНЕ ДИЈАГНОЗЕ

СПЕЦИЈАЛИСТИЧКИ РАД

Ментор:
Др Јован Спасојевић
Доцент

Кандидат:
Душица Недић-Бијелић
Дипл.вет.

Нови Сад, 2023

Комисија за оцену и одбрану специјалистичког рада

Др Јован Спасојевић, доцент, ментор

за ужу научну област Хирургија

Пољопривредни факултет, Нови Сад

Департман за ветеринарску медицину

Др Бојан Тохољ, редовни професор, председник комисије

за ужу научну област Хирургија

Пољопривредни факултет, Нови Сад

Департман за ветеринарску медицину

Др Иван Станчић, редовни професор, члан

за ужу научну област Репродукција и породиљство домаћих животиња

Пољопривредни факултет, Нови Сад

Департман за ветеринарску медицину

КРАТАК САДРЖАЈ

Постављање пресумптивне дијагнозе је један од кључних фактора при формирању адекватних терапијских протокола за одређена андроген зависна обољења и обољења урогениталног тракта код паса мушког пола. За неке од ових обољења (перинеална хернија, перианални аденоми, крипторхизам, неоплазије скротума и тестиса, бенигна хиперплазија и цистичне промене простате), кастрација представља једини или један од неколико могућих терапијских протокола.

Истраживање је спроведено на 26 паса мушког пола. Код 16 паса који су доведени ради елективног захвата кастрације у циљу превенције даљег размножавања и настанка андроген зависних болести, нису клиничким прегледом дијагностикована обољења урогениталног тракта од значаја за истраживање. Код преосталих 10 паса су дијагностикована следећа обољења урогениталног тракта и андроген зависних обољења: 5 паса са унилатералним субкутаним ингвиналним крипторхизмом, 3 пса са неопластичним променама на скротуму, један пас са перинеалном хернијом и простатичном цистом и један пас са перианалним аденомом. Након постављања пресумптивних и коначних дијагноза (у случајевима у којима је то било могуће преоперативно), изведени су хируршки захвати кастрације и санације придружених болести. Избор методе кастрације је управо зависио од постављених пресумптивних и коначних дијагноза.

Може се издвојити неколико најзначајнијих резултата овог истраживања: Методе општег клиничког прегледа – адспекција и палпација, затим примена ултразвучне дијагностике, могу се сматрати примарним дијагностичким методама у евалуацији следећих обољења: перинеална хернија, перианални аденоми, крипторхизам, неоплазије скротума и тестиса, бенигна хиперплазија и цистичне промене простате. Скротална отворена метода кастрације представља најбржу методу кастрације, те се препоручује при кастрацији јувенилних паса, као и геријатријских пацијената због краћег трајања анестезије у случајевима истовремене хируршке санације придружених хируршких андроген зависних обољења. Кастрација паса уз аблацију скротума представља хируршку методу

избора у случају постојања пресумптивне дијагнозе постојања неоплазија скротума и тестиса. У случају постојања крипторхизма, кастрација животиња уз уклањање крипторхидног тестиса представља методу избора лечења.

Патохистолошка анализа хируршки одстрањеног ткива и даље представља „златни стандард“ при постављању коначне дијагнозе у случају сумње на постојање тумора тестиса, скротума и перианалног подручја.

Кључне речи: пас, урогенитална обољења, андроген зависна обољења, кастрација

ABSTRACT

Establishing a presumptive diagnosis is one of the key factors in formation of adequate therapeutic protocols for certain androgen-dependent diseases and diseases of urogenital tract in male dogs. For some of these diseases (perineal hernia, perianal adenomas, cryptorchidism, scrotal and testicular neoplasia, benign hyperplasia and cystic changes of the prostate), castration is the only or one of several possible therapeutic protocols.

This research was conducted on 26 male dogs. In 16 dogs that were brought in for elective castration in order to prevent further reproduction and the occurrence of androgen-dependent diseases, no diseases of the urogenital tract of importance for this research were diagnosed by clinical examination. The remaining 10 dogs were diagnosed with the following diseases of the urogenital tract and androgen-dependent diseases: 5 dogs with unilateral subcutaneous inguinal cryptorchidism, 3 dogs with neoplastic changes on the scrotum, one dog with perineal hernia and prostatic cyst, one dog with perianal adenoma. After establishing presumptive and final diagnoses (in cases where it was possible preoperatively), surgical castration procedures and treatment of associated diseases were performed. The choice of castration method depended on the presumptive and final diagnoses.

Several of the most significant results of this research can be singled out, depending on the presumptive diagnoses: Methods of general clinical examination - inspection and palpation, then the application of ultrasound diagnostics, can be considered as primary diagnostic procedures in the evaluation of the following diseases:

perineal hernia, perianal adenomas, cryptorchidism, scrotal neoplasia and testicles, benign hyperplasia and cystic changes of the prostate. The scrotal open method of castration is the fastest method of castration, and is recommended for the castration of juvenile dogs, as well as geriatric patients due to the shorter duration of anesthesia in cases of simultaneous surgical repair of associated surgical androgen-dependent diseases. Castration of dogs with ablation of the scrotum is the surgical method of choice in the case of a presumptive diagnosis of neoplasia of the scrotum and testicles. In case of existence of cryptorchidism, castration of animals with removal of cryptorchid testis is the medical treatment of choice.

Pathohistological analysis of surgically removed tissue continues to be the "gold standard" in making a final diagnosis in case of suspected testicular, scrotal, and perianal tumors.

Key words: dog, urogenital diseases, androgen-dependent diseases, castration

САДРЖАЈ

1.0. УВОД 1

2.0. ПРЕГЛЕД ЛИТЕРАТУРЕ 3

2.1. ЕМБРИОНАЛНИ РАЗВОЈ РЕПРОДУКТИВНОГ ТРАКТА КОД ПАСА 3

2.1.1. Детерминација пола 3

2.1.2. Спуштање тестиса 5

2.2. АНАТОМИЈА РЕПРОДУКТИВНОГ ТРАКТА КОД ПАСА 7

2.3. ФИЗИОЛОГИЈА РЕПРОДУКТИВНОГ ТРАКТА ПАСА 10

2.4. ОБОЉЕЊА РЕПРОДУКТИВНОГ ТРАКТА КОД ПАСА 14

2.4.1. Крипторхизам 14

2.4.2. Болести простате 17

2.4.3. Перианални аденоми 21

2.4.4. Перинеална хернија 23

2.4.5. Неоплазије тестиса и скротума 25

2.5. ПРИКАЗ ХИРУРШКИХ ТЕХНИКА КАСТРАЦИЈЕ ПАСА У ЗАВИСНОСТИ ОД ПРЕСУМПТИВНЕ ДИЈАГНОЗЕ 27

2.5.1. Прескротална метода кастрације 28

2.5.2. Скротална метода кастрације 29

2.5.3. Кастрација крипторхида 32

2.5.4. Аблација скротума 36

2.5.4. Перинеална кастрација 37

3.0. ЦИЉ И ЗАДАЦИ ИСТРАЖИВАЊА 38

4.0. МАТЕРИЈАЛ И МЕТОДЕ 39

5.0. РЕЗУЛТАТИ ИСТРАЖИВАЊА СА ДИСКУСИЈОМ 47

6.0. ЗАКЉУЧЦИ 57

7.0 ЛИТЕРАТУРА 58

1.0. УВОД

Кастрација мушких јединки (*orchiectomia*) представља хируршки захват уклањања тестиса. Бројне су индикације за извођење кастрације код паса, а као најчешће наводе се следеће: контрола броја нежељених јединки у популацији, смањење агресивности, превенција андроген-зависних обољења (болести простате, перианални аденоми и перинеалне хернije), затим појава неоплазије скротума и тестиса.

У зависности од индикација, односно дијагностикованих обољења код паса, кастрација се може извести на неколико начина, применом различитих хируршких техника кастрације. У зависности од места пласирања хируршког реза, разликују се: прескротална кастрација, скротална кастрација, аблација скротума и перинеална кастрација. У случају појаве крипторхизма, а у зависности од типа крипторхизма (абдоминални или ингвинални, једнострани или обострани), по потреби се са неком од претходно наведених техника кастрације комбинује и извођење лапаротомије. У зависности од тога да ли се у току извођења кастрације пресеца *tunica vaginalis communis* или не, разликују се 2 хируршке технике кастрације: отворена метода кастрације (*tunica vaginalis communis* се пресеца) и затворена метода кастрације (*tunica vaginalis communis* се не пресеца). За ветеринаре, извођење кастрације се сматра тзв. „Компетенцијама првог дана“, што уједно говори и у прилог томе да се кастрација сматра једним од најучесталијих хируршких захвата у ветеринарској медицини.

Свака од претходно наведених техника кастрације се карактерише одређеним предностима и недостацима.

Тако, скротална метода кастрације се препоручује у кастрацији јувенилних паса, док прескротална метода кастрације представља најчешће коришћену технику кастрације одраслих паса. Такође, истраживања су показала да је потребно значајно више времена за извођење прескроталне методе, као и да

је након извођења прескроталне методе кастрације већи број паса склон самоповређивању у односу на псе код којих је рађена скротална метода кастрације.

Перинеална метода кастрације се карактерише тежим позиционирањем тестиса, али се препоручује као метода избора у случају репарације перинеалне хернije. Аблација скротума представља методу избора у случају постојања неоплазија, траума, апсцеса и исхемије скротума, као и у случају постављања скроталне уретростоме. Такође, аблација скротума се препоручује и као метода кастрације у случају постојања пендуларног (висећег) скротума код паса, јер доприноси естетском постоперативном моменту. Интраоперативне и постоперативне компликације су могуће, али нису честе, а међу њима се издвајају: интраоперативна и постоперативна крварења, пери-инцизиони дерматитис, подливи и оток кастрационе ране.

2.0. ПРЕГЛЕД ЛИТЕРАТУРЕ

2.1. ЕМБРИОНАЛНИ РАЗВОЈ РЕПРОДУКТИВНОГ ТРАКТА КОД ПАСА

Од оплодње до порођаја, ембрионални и фетални развој паса одвијају се у релативно кратком интервалу у поређењу са многим другим животињским врстама.

Ембрионални развој обухвата временски период у коме се из једнослојне бластуле развијају три слоја ћелија [1]: ектодерм, мезодерм и ендодерм. Системи органа се формирају из ових слојева ћелија, при чему је већина репродуктивног тракта изведена из мезодерма.

Пренатални развој паса је подељен у три периода: период јајне ћелије (2-17. дана), период ембриона (19.-35. дана) и период фетуса (35. дан до рођења) [1,2,3]. Период јајне ћелије прати оплодњу и карактерише га бластоциста, која је слободна у материчном рогу и мигрира у материцу. Период ембриона почиње имплантацијом бластоцисте и завршава се завршетком органогенезе. Органогенеза је завршена пре феталног стадијума код псећих ембриона, али се сексуална диференцијација дешава током феталне фазе [1,2]. Период фетуса је време током којег се појављују карактеристичне особине: пигментација, раст длаке и канџи, затварање и спајање очних капака, раст спољашњег уха, полна диференцијација и долази до убрзог раста [4].

2.1.1. Детерминација пола

Одређивање пола сисара почиње при зачећу успостављањем генотипа и наставља се док експресија специфичних гена усмерава бипотенцијалну гонаду на развој. Гонада даље усмерава сексуалну диференцијацију појединца [2]. Ген (SRY), који је задужен за одређивање пола, налази се на Y хромозому.

У присуству Y хромозома пол фетуса ће бити мушки, што резултира развојем тестиса. У одсуству Y хромозома, пол фетуса ће бити женски, што резултира развојем јајника. Пошто сперматозоиди носе X (женски) или Y (мушки) хромозом, пол ембриона се одређује приликом оплодње. Међутим, пол фетуса остаје недиференциран у почетку и пол ембриона се морфолошки не може разликовати до после 30. дана од гестације [4]. Примордијалне клицине ћелије развијају се у раном ембријоналном стадијуму када је жуманчана кеса још увек присутна и потиче из њених унутрашњих слојева. Ове клицине ћелије мигрирају у делове задњег црева и коначно бораве у недиференцираној гонади на гениталном гребену, који је медијално од ембрионалног бубрега. Потом следи формирање канала, примитивне полне врпце, упарених мезонефричних (*Wolfovi*) канала и парамезонефричних *(Mullerovi*) канала. У овом тренутку ембрион је још увек морфолошки неодређен али има свој сексуални бипотенцијал. Супстанца која одређује напредовање према развоју мушког или женског пола назива се тестис детерминирајући фактор (TDF) и само се контролише помоћу Y хромозома [1,5]. Када је ембрион XY, развој индиферентне гонаде у тестис укључује диференцијацију Сертолијевих ћелија од полне врпце, након чега следи спајање полних врпци ка настајању мреже медуларних полних врпци и рете тестиса [2]. Диференцијација тестиса код пса је утврђена у 36. дану гестације [2].

Први хормон који производи ембрионални тестис је *Mullerova инхибиторна супстанца* (*MIS)*, која се назива и *анти-Мулеров хормон* или *Мулеров фактор* регресије, који луче Сертолијеве ћелије [1,6,7]. Ова супстанца потиче регресију парамезонефричних канала између 36. и 46. дана гестације код мушког фетуса. Потом долази до дегенерације канала осим за делове који остају као вестигијални додатак тестиса или *uterus masculinus* [8].

Други хормон који производи ембрионални тестис је тестостерон, а производња и лучење почиње након што се интерстицијум мезенхимске ћелије диференцира и формирају се *Leydig* (интерстицијске) ћелије [1,2,5]. Под утицајем тестостерона, мезонефрични канали формирају *epididimis* и *ductus deferens*.

Метаболит тестостерона, 5а-дихидротестостерон (*DHT*), усмерава формирање уретре и простате из урогениталног синуса, пениса из продуженог гениталног туберкула, препуцијума из гениталних набора и скротума од гениталних отока [1,5](Слика 1).

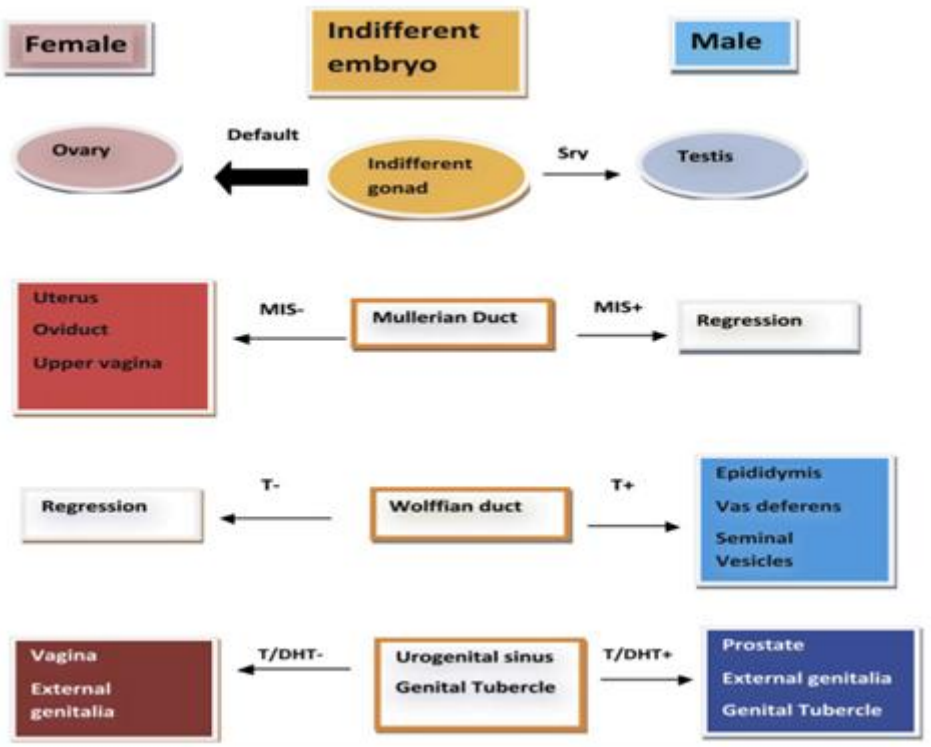

Слика 1. Фактори који регулишу полну диференцијацију ембрионалног репродуктивног тракта (извор: *Creasy* [9])

2.1.2. Спуштање тестиса

Спуштање тестиса одвија се у 3 фазе [2,10]: абдоминална транслокација, трансингвинална миграција и ингвиноскротална миграција (Слика 2). У почетку, тестиси леже у ретроперитонеалном положају причвршћени за лигаментни губернакулум, који пролази кроз абдомен и ингвинални канал и причвршћује се дистално за скротум. Абдоминална транслокација укључује експресију одређеног броја гена и само делимично зависи од стимулације тестостероном. Како се стомак издужује, кранијални суспензорни лигамент се стањи и продужи док се тестиси држе на месту губернакулума. Трансингвинална миграција се постиже интраабдоминалним притиском који гура тестисе кроз ингвинални канал (независна од тестостерона). Током ингвиноскроталне миграције, под утицајем тестостерона, губернакулум се повлачи, доводећи тестисе у крајњи скротални положај [2].

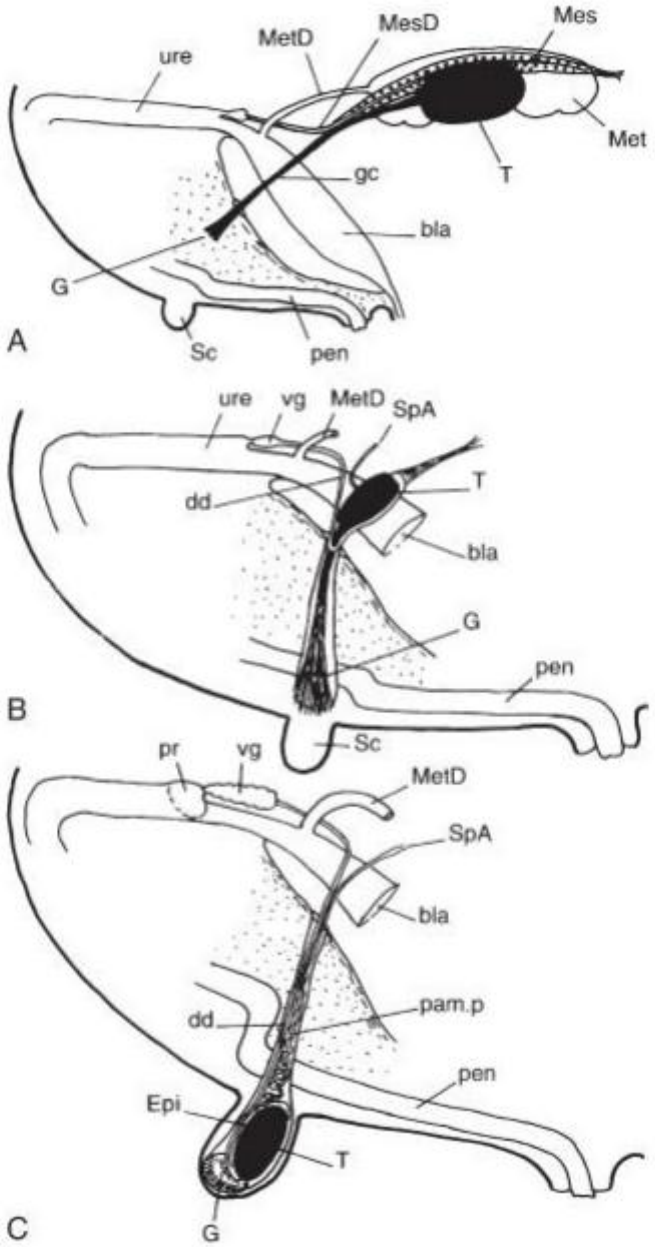

Слика 2. Процес спуштања тестиса у скротум (извор:*Parkinson* [11])

2.2. АНАТОМИЈА РЕПРОДУКТИВНОГ ТРАКТА КОД ПАСА

Репродуктивни тракт мужјака чине полни органи који су међусобно, анатомски и функционално, повезани. Мушки полни органи су: два семеника (*testis*), два пасеменика (*epididymis*), два семевода (*ductus depherens*), уретра (*urethra masculina*), копулаторни орган *(penis*), мошница (*scrotum*), пуздра (*praeputium*), семено уже (*funiculus spermaticus*) и помоћне полне жлезде (*glandulae genitales accessories*) [12] (Слика 3).

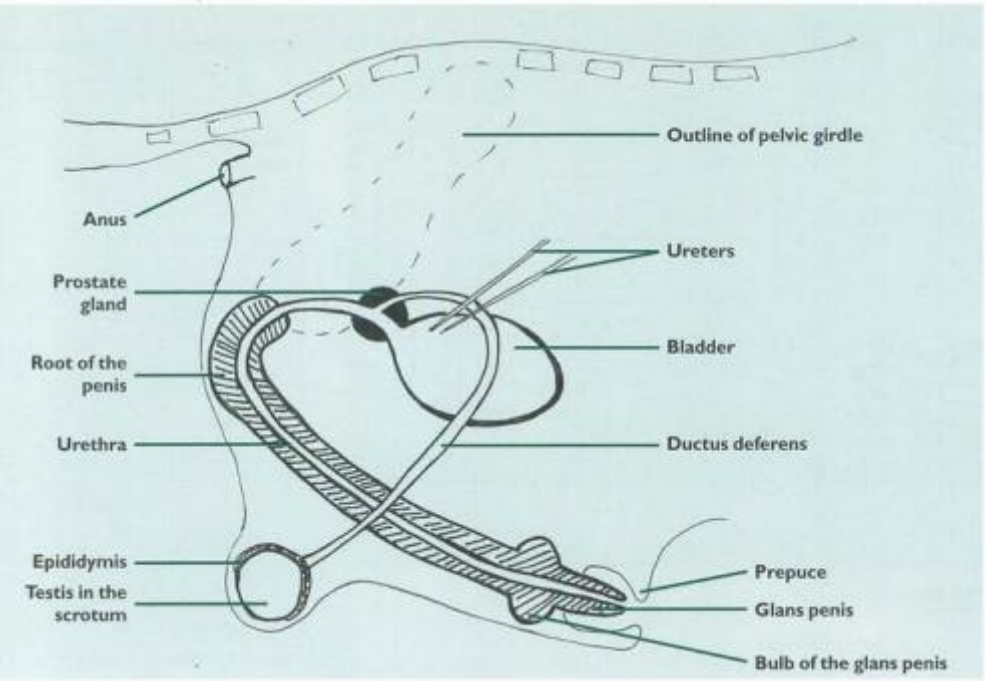

Слика 3. Уздужни пресек кроз карличну шупљину (извор: *Aspinall* [13])

Семеник (*testis*)

Семеници су парне мушке полне жлезде. Семеници су смештени у мошници (*scrotum*), изван трбушне дупље. Овалног су изгледа и обавијени белом везивном овојницом (*tunica albuginea*). Ткиво тестиса издељено је на ситне режњиће (*lobuli testis*), који садрже два јако изувијана семена каналића (*ductuli seminiferi*), у којима се производе сперматозоиди. Између ових каналића, налазе се две групе ћелија (*Laidg-ove ćelije*), које производе мушке полне хормоне и *Sertolijeve ćelije* које луче естроген али и хранљиве материје које омогућавају сперматозоидима да преживе док се крећу кроз тубуле [13,14].

Пасеменик (*epididymis*)

Пасеменик је парни орган, кога представља један веома изувијан канал. Належе на површину тестиса и протеже се дуж његове уздужне осовине, од проксималног до дисталног пола тестиса. Глава епидидимиса (*caput epididymis*) се налази на горњем полу тестиса и сачињавају је десетак изводних каналића из тестиса. Ови каналићи се споје у један, који је јако изувијан, и чини тело епидидимиса (*corpus epididymis*), које се спушта до супротног пола тестиса и завршава репом (*cauda epididymis*). Канал у репу је нешто дебљи и слабије изувијан, постепено се исправља и наставља у семевод (Слика 4).

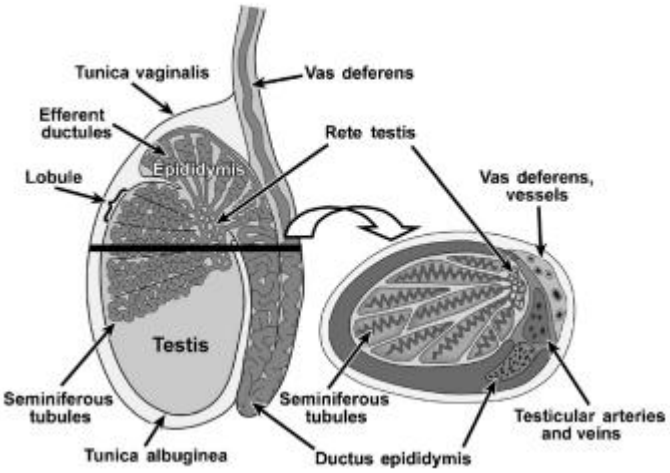

Слика 4. Анатомски приказ тестиса и епидидимиса (извор*: Lee* [15])

Семевод (*ductus deferens*)

Семевод је паран, цеваст и дугачак орган. Спаја реп епидидимиса са уретром. Семевод излази из шупљине мошнице, пролази кроз отвор на трбушном зиду – ингвинални канал, улази у трбушну шупљину и улива се у уретру, мало каудалније од њеног споја са мокраћном бешиком. Док не напусти скроталну шупљину, семевод се налази у саставу семеног ужета (*funiculus spermaticus*). Завршни крај семевода, пре његовог отвора у уретри, је вретенасто проширен (*ampila ducti deferens*) [13,16].

Уретра (*urethra masculina*)

Уретра је канал који изводи мокраћу из мокраћне бешике и спроводи сперму кроз пенис у процесу ејакулације [13]. Овај канал се наставља на врат мокраћне

бешике, пролази кроз карличну шупљину испод ректума, а на излазу из карличне дупље савија на доле, преко споја стидних костију и улази у састав пениса. Уретра се завршава на глансу пениса својим отвором.

Копулаторни орган (*penis*)

Копулаторни орган је непаран орган, на коме се разликују корен (*radix penis*), тело (*corpus penis*) и главић (*glans penis*). Корен има два крака (*crura penis*), којима се пенис, са леве и десне стране *simfize pelvis*, везује за стидне кости карлице. Тело пениса је издужено, овалног облика, са доста фиброеластичних влакана [13,16,17].

Мошница (*scrotum*)

Мошница је кесасто проширење коже. Шупљина скротума је, везивном преградом (*septum scroti*), подељена на два дела у којима се налази по један тестис. Зид мошница се састоји из следећих делова: кожа, *tunica dartos*-мишићно еластично поткожно ткиво, *fasccia spermatica externa*-наставак спољашње фасције трупа, *m.cremaster*- наставак косог мишића трбушне дупље, *fascia spermatica interna*- наставак унутрашње фасције трупа [13,17].

Пуздра (*praeputium*)

Пуздра је дупликатура коже доњег (*ventralnog*) трбушног зида у коме је смештен пенис. Приликом ерекције, *glans* и део тела пениса излази из пуздре.

Семено уже (*funiculus spermaticus*)

Семено уже је парни орган, на коме виси сваки тестис, привезан за ингвинални канал. У састав семеног ужета улазе: серозне овојнице тестиса, семевод, артеријски и венски крвни судови, нерви и један мишић (*m. cremaster*) [17].

Помоћне полне жлезде (*glandule genitales accessories*)

Помоћне полне жлезде су смештене у карличној шупљини, дуж уретре, у коју изливају своје секрете. Постоје три врсте помоћних полних жлезда: везикуларне (*glandulae vesiculares*) - парне, простата (*glandula prostatica*) - непарна, булбоуретралне или Куперове (*glandulae bulbourethrales, seu glandulae Cowperii*) - парне.

Везикуларне жлезде смештене су на горњој површини врата мокраћне бешике, једним изводним каналом изливају свој секрет у уретру, преко заједничког отвора са отвором семевода.

Простата је округласта жлезда, смештена на почетном делу уретре. Грађена је из два дела: тело простате (*corpus prostatae*) и дисеминирани део (*pars disseminata*) [17]. Код паса нема дисеминираног дела простате, већ се секрет излива у уретру преко неколико изводних канала [12].

Булбоуретралне жлезде имају два режња која су смештена са обе стране булбуса (проширења) уретре, непосредно пре него што уретра напусти карличну шупљину и уђе у састав пениса.

2.3. ФИЗИОЛОГИЈА РЕПРОДУКТИВНОГ ТРАКТА ПАСА

Семеници имају егзокрину и ендокрину функцију. Егзокрина функција је формирање мушких гамета–сперматозоида и почиње у време достизања полне зрелости [18]. Пси полно сазревају са 7-12 месеци [9]. Ендокрина функција семеника је синтеза и лучење хормона, првенствено стероида. Оба процеса, формирање гамета–сперматогенеза у семеним каналићима и синтеза стероидних хормона у интерстицијалним ћелијама, су веома интегрисана и међусобно зависна. Контрола обе функције семеника се одвија преко *hipotalamo-hipofizno-gonadne* осовине.

Лучење андрогена почиње у феталном периоду под утицајем *gonadotropina* из плаценте, а касније из *hipofize*. *Kateholamini* из феталних семеника утичу на *Laidg-ove* ћелије и лучење *testosterona*, који је неопходан за диференцијацију канала мезонефроса и за спуштање тестиса у скротум [18]. Пред крај гравидитета долази до регресије *Laidg-ovih* ћелија и смањења синтезе андрогена. У току пубертета долази до репопулације *Laidg-ovih* ћелија, пораста синтезе андрогена што доводи до развоја акцесорних полних жлезда, спољашњих гениталија и отпочињања процеса сперматогенезе. *Laidg-ove* ћелије као свој главни производ луче *testosteron*, а поред њега у крви се могу наћи и његови прекурсори. Концентрација *testosterona* у плазми (90-95%) потиче од *Laidg-ovih* ћелија [19]. Регулација концентрације *testosterona* у плазми постиже се негативном повратном спрегом у комплексу *hipotalamus-hipofiza*. *Hipotalamus* лучи *gonadotropin oslobađajući hormon* (*GnRH*) који регулише лучење *gonadotropina*, *luteinizirajućeg hormona (LH*) и *folikostimulirajućeg hormona* (*FSH)* од стране *хипофизе*. Пулсирајуће ослобађање *GnRH* помоћу *GnRH* неурона из *hipotalamusa* управља целокупном ендокрином регулацијом репродуктивних функција [9].

Laidg-ove ћелије имају рецепторе у мембрани за *LH*, где се он везује. Помоћу *G5-протеина*, *adenilat ciklaze*, *cAMP* и *protein kinaze* синтетише се *pregnenolon* из кога касније настаје *testosteron* [18]. T*estosteron* произведен у *Laidg-ovih* ћелијама паракриним путем доспева у *Sertolijeve ćelije*, а оне га претварају у *estradiol*. Овај *estradiol* путем једноставне петље негативне повратне спреге утиче на стероидогенезу у *Laidg-ovim* ћелијама које такође имају рецепторе за *estradiol*. И други фактори као што је *gonadokrinin*, које луче *Sertolijeve ćelije*, могу локално утицати на функцију *Laidg-ovih* ћелија и лучење *testosterona*. Акутно деловање овог пептида стимулише, док хронично кочи лучење *testosterona* [19].

Инхибиторни ефекат *естрадиола* у погледу синтезе *testosterona* огледа се у поремећају метаболизма холестерола, директној инхибицији производње андрогена у *Laidg-ovim* ћелијама и смањењу андрогених рецептора на *Laidg-ovim* ћелијама [20]. *Sertolijeve ćelije* производе и луче два фактора: *inhibin* и *activin* [9] (Слика 5). *Activin* стимулише лучење *FSH*, док *inhibin* ствара негативан стимулс на производњу *FSH*. *Inhibin* се обично производи када сперматогенеза достигне фазу производње сперматида [20].

Поред хормона постоје и други фактори који утичу на лучење *testosterona*, као што су: старост, присуство женки, стрес, анестезија, температура, лоша исхрана [18]. Постоје варијације у лучењу хормона на дневном нивоу (јутарња концентрација је већа од вечерње), као и на годишњем нивоу (сезонске, диестричне животиње, као што је пас) [18].

У циркулацији, *testosteron* је највећим делом везан за протеин носач *β-globulin*. Пре уласка у таргет ћелије ослобађа се носача, претвара у активнији облик *5α-dihidrotestosteron (DHT*) и изазива одређени анаболички и/или андрогени ефекат. Анаболички ефекат андрогена (*testosterona*) се огледа у низу метаболичких процеса у организму: стимулише синтезу протеина што доводи до раста и повећања мишићне масе, утиче на процес окоштавања у епифизној хрскавици и тиме на развиће и одржавање коштаног ткива, учествује у равнотежи метаболизма електролита задржавањем азота, натријума, калијума, калцијума, сулфата, фосфата и воде, те стимулише еритропоезу [18]. Андрогени ефекати *testosterona* се остварују у отпочињању и одржавању процеса сперматогенезе, секреторној активности помоћних полних жлезда, те развићу секундарних полних карактеристика.

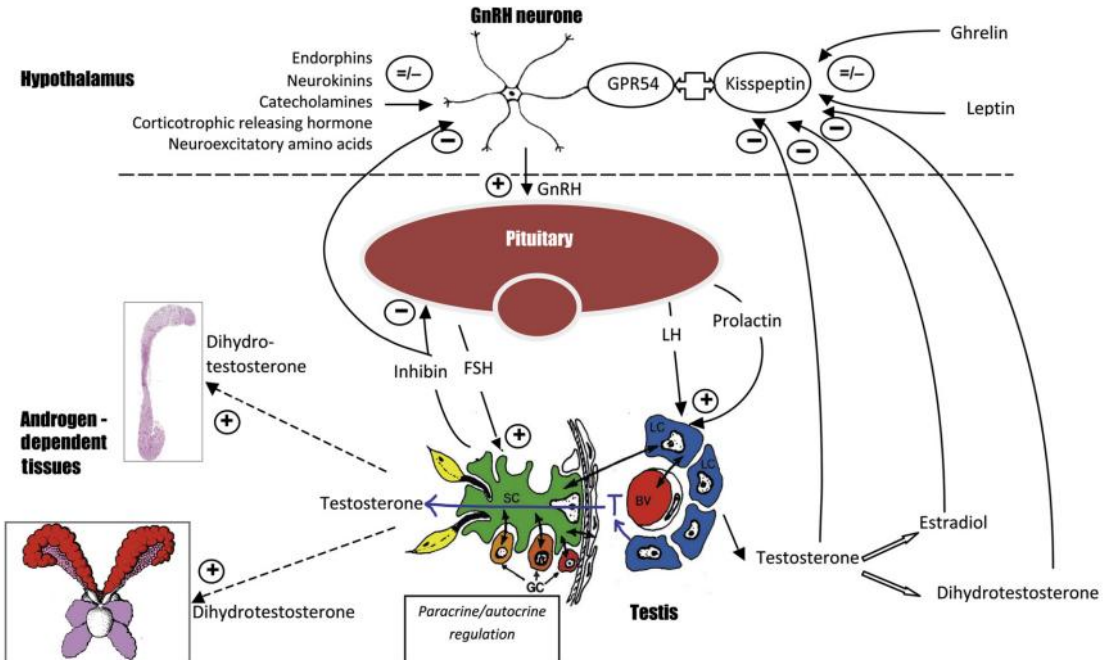

Слика 5. Ендокрина и паракрина регулација у тестису (извор: *Creasy* [9])

Сперамотогенеза

Сперматогенеза се одвија у семеним каналићима који су омеђени базалном мембраном на којој се налази семени епител грађен од клициних и вегетативних (*Sertolijevih)* ћелија. Код одраслих јединки се могу уочити следећи типови клициних ћелија: сперматогоније, примарни сперматоцити, секундарни сперматоцити, сперматиде и сперматозоиди [18].

Сперматогоније су смештене у одељцима између *Sertolijevih ćelija* на базалној мембрани и једине су у контакту са интерстицијумом семеника.

Остале ћелије према редоследу настанка померају се током процеса сперматогенезе према лумену семених каналића. *Sertolijeve ćelije* као соматске потпорне ћелије семеног епитела имају нутритивну, фагоцитну и секреторну улогу, те обезбеђују функционисање крвно-тестисне баријере. Кључна функција ове баријере је да штите клицине ћелије од имунолошког система како би се избегле аутоимуне реакције [21,22]. Секреторна улога *Sertolijevih ćelija* је у лучењу активних једињења као што су протеини који транспортују андрогене (*androgen binding protein - ABP*) и *inhibin*. За отпочињање процеса сперматогенезе потребно је деловање *FSH* на *Sertolijeve ćelije* и *LH* на *Laidg-ove* ћелије. Из матичних ћелија сперматогонија настају примарни сперматоцити, који улазе у редукциону (I мејотичку) деобу. Из њих настају секундарни сперматоцити који се деле (II мејотичка деоба) и настају сперматиде (хаплоидни број хромозома). Од сперматида даљом трансформацијом настају сперматозоиди (Слика 6) [18]. Формирани сперматозоиди се одвајају од *Sertolijevih ćelija,* и доспевају у лумен каналића и започињу кретање кроз остале тубуларне сегменте мушког репродуктивног тракта. Током овог процеса се наставља њихово сазревање, омогућава им се покретљивост и фертилизациона способност [18,22].

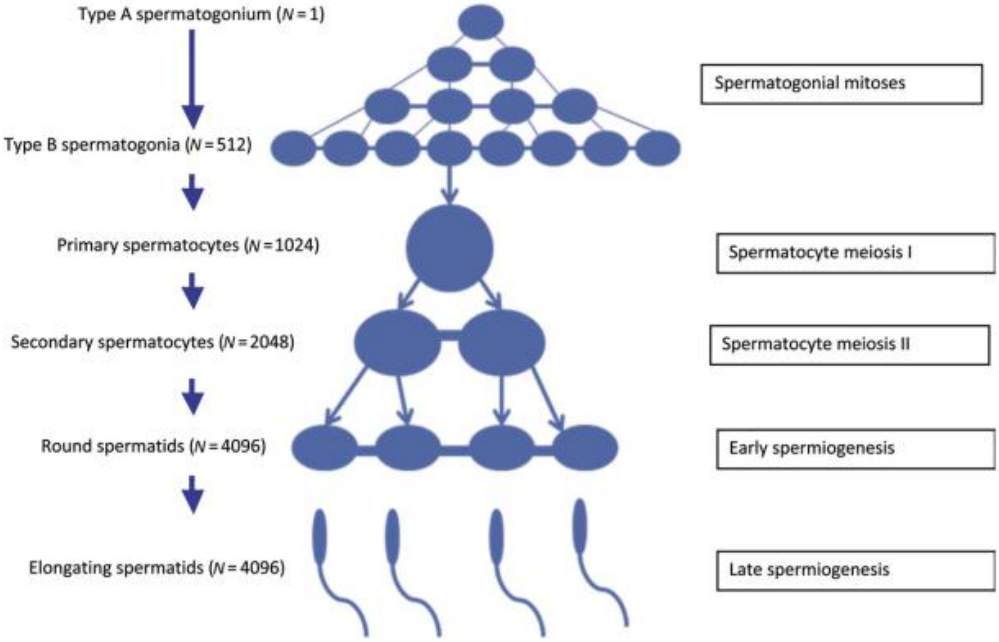

Слика 6. Сперматогенеза (извор: *Creasy* [9])

2.4. ОБОЉЕЊА РЕПРОДУКТИВНОГ ТРАКТА КОД ПАСА

Обољења мушког репродуктивног тракта су многобројна. У складу са циљевима овог рада, у овом поглављу ће бити наведена и описана обољења репродуктивног тракта паса за које кастрација представља једини или један од неколико терапијских протокола. То су: крипторхизам, болести простате, перианални аденоми, перинеална хернија, апсцеси, неоплазије и трауматске озледе скротума и тестиса.

2.4.1. Крипторхизам

Крипторхизам има висок значај у патологији репродукције паса [23]. Инциденца крипторхизма код паса је у опсегу 0,8-9,7% [24]. Што се тиче расне предиспозиције код паса, инциденца крипторхизма је највећа код чивава (30.4%), немачких боксера (20.6%), немачких овчара (14%) [24].

Крипторхизам паса представља изостанак спуштања тестиса и других припадајућих анатомских структура у скротум [25]. Заостали тестис или тестиси се могу налазити било где дуж линије миграције тестиса, од каудалног пола бубрега до ингвиналног канала, у ингвиналном каналу или изван канала али кранијално до скротума (Слика 7а и 7б) [26,27].

7а.

7б.

Слика 7а и 7б 7а) Непромењена анатомија скротума и тестиса код пса 7б) Унилатерални крипторхизам код пса (Извор:*Метон* [28])

На основу места где се налази заостали тестис, крипторхизам се може поделити на : абдоминални, ингвинални и субкутани крипторхизам, а у односу на то да ли је заостао један или оба тестиса крипторхизам може бити унилатерални и билатерални [25].

Узроци настанка крипторхизма могу бити генетски, анатомски и ендокрини [23]. Генетски - крипторхизам је наследна аутозомно рецесивана особина паса, што значи да га могу носити и отац и мајка и да га било ко од њих може пренети на потомство [26]. Анатомски узроци одговорни за настанак крипторхизма су: недостатак развоја губернакулума, абнормални развој губернакулума који тестис не доводи до његовог анатомског положаја и прекомерни раст тестиса. Ендокрини узрок настанка крипоторхизма се повезује са недостатком *testosterona* [23].

Код паса са крипторхизмом могу се уочити различите компликације у односу на старост животиње и врсту ектопије тестиса, као што су: стерилитет, поремећај понашања, неоплазије, локална бол, кожна обојења и хипосексуализам (смањење величине препуцијума и пениса) [23].

Дијагноза крипторхизма, као и лоцирање заосталог тестиса, може се постићи методама општег и специјалног клиничког прегледа [23,26]. Општим клиничким прегледом, методама адспекције и палпације, заостали тестис се може

уочити и палпирати у пределу између скротума и ингвналног канала у поткожном ткиву (субкутани крипторхизам) [23]. Карактеристике заосталог тестиса су: покретљивост, присуство епидидимиса, глатка површина и чврста конзистенција [23]. Посебна пажња се мора обратити да не дође до грешке како се заостали тестис не би заменио са ингвиналним лимфним чвором или скроталним масним ткивом [26,28]. Када су пси у питању, не треба журити са коначном дијагнозом крипторхизма. Код њих тестиси пролазе кроз ингвинални канал 3-4 дана по рођењу а коначан скротални положај заузимају са 14-35 дана старости [26]. Некада тај процес може бити знатно дужи, тако да код паса коначну дијагнозу не треба давати пре 6-ог месеци старости [26]. За дијагностику ингвиналног и абдоминалног крипторхизма, а као специјална метода клиничке дијагностике, најчешће се користити ултразвучна дијагностика (УЗ) [25]. Сигурност ултразвучне дијагностике абдоминалног тестиса је 96.7% (Слика 8), док је за откривање ингвиналног тестиса 100% [29].

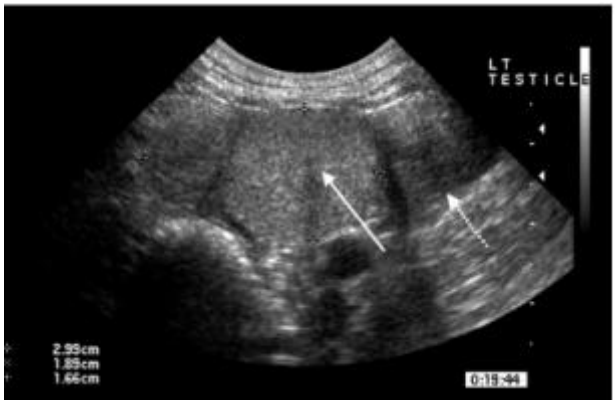

Слика 8. Сагитална УЗ пројекција - леви интраабдоминални тестис (Извор:*Hecht* [(30])

Билатерални криптохидни пси се могу разликовати од кастрираних паса ректалном палпацијом простате или помоћу хормонског теста [28,29]. Ректалном палпацијом, код некастрираних паса, простата је већа и лако опипљива. Хормонски тест се заснива на мерењу нивоа *testosterona* у крви паса, а изводи се апликацијом *HCG* или *GnRH* хормона при чему се упоређује концентрација *testosterona* у крви пре давања и 1h после давања хормона. Код крипторхидних паса концентрација *testosterona* се знатно повећава [29].

Постоје два облика лечења крипторхизма код паса: хируршки и хормонски. Хормонски третман лечења се препоручује у прва два до три месеца старости, а циљ овог облика лечења је да се потпомогне спуштање тестиса посебно када се

налазе у ингвиналном или ингвиноскроталном положају [23]. Хируршки приступ се, у зависности од облика крипторхизма, заснива на неколико различитих хируршких техника: орхиектомија (прескротални или ингвинални проступ), лапароскопски потпомогнута криптоорхиектомија (минимална инвазивност, добра видљивост трбушних структура), лапаратомска криптоорхиектомија и вазектомија [23,29]. Вазектомија се ради када постоји противљење власника некој радикалној методи [23].

2.4.2. Болести простате

Болести простате углавном се јављају код старијих паса. Инциденца расте са старошћу саме животиње, тако да код интактних мужјака старости < 4 године инциденца износи 6,2%, код паса од 4-7 година она износи 17,5%, код паса старости од 7-10 година је 32,8%, а код паса преко 10 година износи 43,5% [31,32].

Најчешће болести простате код паса су: бенигна хиперплазија простате (*BPH-benigna prostatična hiperplasia*), акутна и хронична упала простате (инфективне и неинфективне природе), сквамозна метаплазија, и тумори простате [31].

Бенигна хиперплазија простате (BPH) је неинфективна болест простате и јавља се у преко 95% код паса старијих од 9 година. *BPH* (Слика 9 и 10) се јавља само код некастрираних паса [31]. Узроци настанка *BPH* су: промена концентрације стеродиних хормона, повећан однос *estrogena* и *testosterona*, промене експресије рецептора унутар саме жлезде. Сходно овоме, *BPH* се може назвати и физилошким процесом старења паса [31]. Први клинички знак је серосквамозни исцедак из препуцијума који није повезан са мокрењем. У урину се може јавити крвави исцедак, који долази из простате преко њених изводних канала у мокраћну бешику [31]. Увећање жлезде доводи до компресије уретре па се јавља *disuria*, *dishesia*, *stranguria*, па чак и *anuria*. Јављају се и проблеми са дефекацијом због компресије на ректум, али до овог проблема долази уколико процес узнапредује [32].

Коначна дијганоза се поставља анамнезом, методама општег клиничког прегледа (ректалном палацијом простате) и специјалним методама клиничког прегледа (ултразвуком) [33]. Дигитално-ректалним прегледом се обраћа пажња на промену величине, конзистенцију и болност [33]. Интрапростатичне цисте могу

узроковати асиметрију простате [33]. Ултразвучни параметри који се прате су: величина, структура, ехогеност и појава абнормалних структура као што су цисте, апсцеси, минерализације и асиметрија лобулуса [31,34]. Хематологија и лабораторијски налаз урина су, у већини случајева, у референтним вредностима [32].

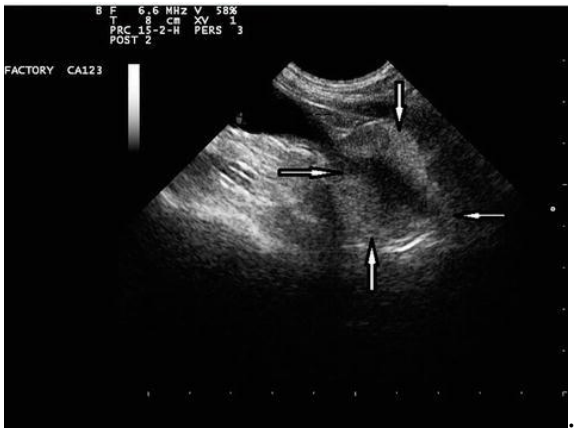

Слика 9. УЗ физиолошке простате (Извор: *SCHÄFER-SOMI* [31])

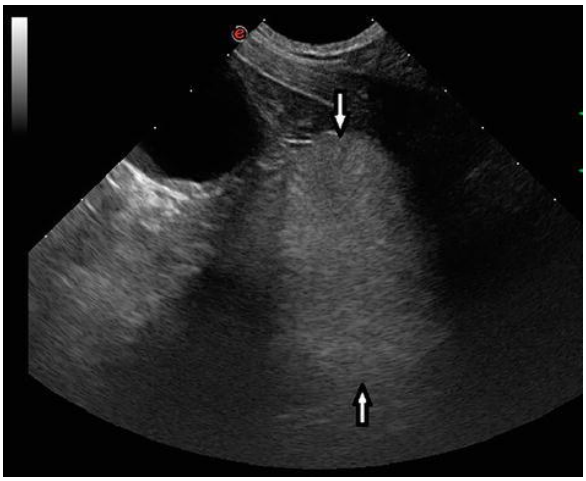

Слика 10. УЗ простате са *BPH* (Извор: *SCHÄFER-SOMI* [31])

Употребом аспирације иглом (*FNA-fine needle aspiration*) се може поставити коначна дијагноза [34].

Терапија је неопходна само код паса са израженим клиничким симптомима. Најефикасније метода је кастрација [31]. Инволуција простате почиње за 6-12 недеља након извршеног хируршког захвата [31,32].

Инфективне болести простате могу бити акутне и хроничне. До инфекције долази асцедентним путем преко уретре или хематогеним ширењем[3]. Углавном се ради о мешовитим инфекцијама: *E. Coli, Staphylococcus spp., Streptococcus spp., Proteus spp., Pseudomonas spp., Klebsiella spp., Brucella canis.* Акутна упала простате (P*rostatitis acuta)* (Слика 11) може узроковати симптоме попут опстипације, *anurie,* промене општег стања, повишене телесне температуре, апатија, повраћање и дијареје [32]. Хронична упала простате (P*rostatitis chronica)* (Слика 12) се манифестује симптомима сличним као код *BPH*, а потом се ток понавља и долази до губитка телесне масе и промена на длачном покривачу [32]. Дијагноза се поставља општим клиничким прегледом, специјалним клиничким прегледом (УЗ) и бактериолошким прегледом урина и сперме. У случају апсцеса јавља се гнојни исцедак из препуцијума [35]. Предложена терапија је медикаментозна, без кастрације [32].

Слика broj 11. Акутна упала простате (Извор: SCHÄFER-SOMI [12])

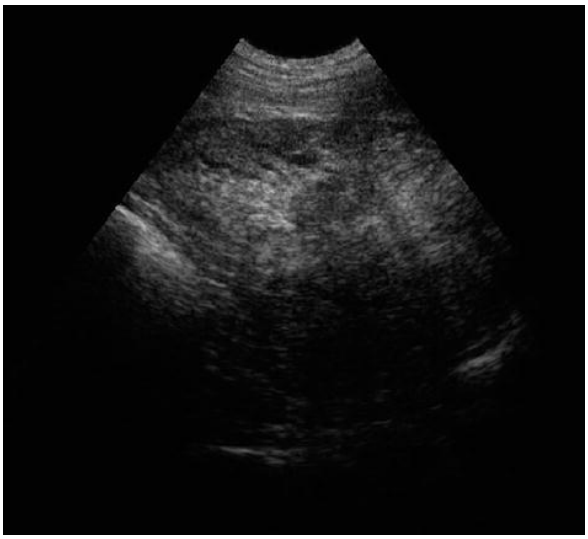

Слика 12. УЗ хронича упала простате (Извор: SCHÄFER-SOMI [12])

Сквамозна метаплазија је нуспојава хиперестрогенемије узрокованом од стране ендогено активног тестикуларног тумора [36]. До хиперестрогенемије у крви долази услед тумора тестиса који доводе до појачаног лучења *estrogena* а то доводи до морфолошких промена у ткиву простате. Карактеристични клинички симптоми су: алопеција, хиперпигментација ингвиналене регије, гинекомастија, а у тежим случајевима и анемија.

Коначна дијагноза се поставља аспирацијом иглом (*FNA*) [32]. Кастрација представља методу избора лечења животиње [31,37]. Међутим, ако дође до ремисије болести, то нам указује на појаву метастаза [32].

Тумори простате су ретки, инциденца им је мања од 1% [31,38]. Углавном се ради о малигном *adenokarcinomu* (Слика 13), ретко о *limfomu*. Раст тумора није андрогено зависан, а установљена је и већа инциденца појаве тумора код кастрираних него некастрираних паса [31,39]. Од клиничких симптома преовладавају гастроинтерстинални симптоми (тенезми, проблеми са дефекацијом), од урогениталних (*stranguria ,hematuria, inkontinencia, disuria, polakisuria)* и *polidipsia* [38,39].

Дијагноза се поставља општим и специјалним методама клиничког прегледа. Дигито-ректалном палпацијом могу се открити неравне површине, непокретност простате, асиметрија лобулуса и болност. Крвна слика може показати *leukocitozu, neutrofiliu,* док се анализом биохемијских параметара може уочити повишење *alkalne fosfataze* чак за 70% [31,39]. У седименту урина могу се детектовати ћелије тумора [32]. До коначне дијагнозе се долази биопсиом и хистолошким прегледом промењеног ткива [31,38].

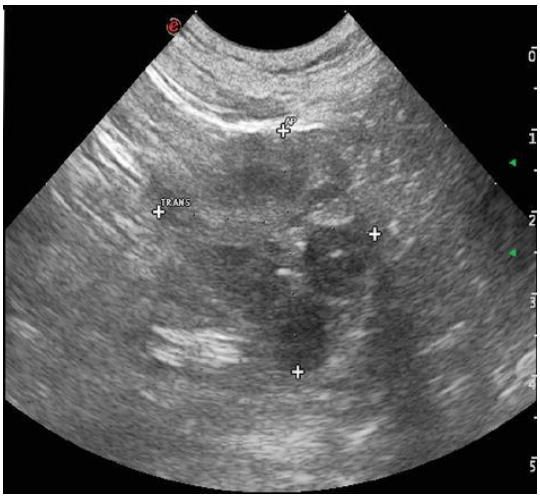

Слика 13. Карцином простате (Извор*: SCHÄFER-SOMI [31])*

Терапија се своди на хемиотерапију и хируршко лечење. У овом случају кастрација није корисна и не треба је препоручивати [31,38].

2.4.3. Перианални аденоми

Перианална регија пса садржи неколико жлезда које су локализоване у кожи, кружно око ануса-*circumanalno*: аналне жлезде (*glandulae anales*), жлезде ректалних синуса (*glandulae sinus paraanalis*), перианалне жлезде (*glandulae circumanales*) [40,41]. Перианалне жлезде (*glandulae circumanales*) су модификоване лојне жлезде које се налазе у кожи код паса перианалне регије, перинеума, препуцијуму, медијалној феморалној регији и бази репа [40]. Морфолошки распоред ћелија жлезде подсећа на ћелије јетре- *hepatocite* па се стога називају и хепатоидне жлезде, а сматрају се несекреторним лојним жлездама. Аналне врећице представљају слепе кожне дивертикулуме који се налазе са сваке стране ануса на позицијама 4 и 8 часова. Најчешће дијагностиковани тумори перианалних структура код паса су [40,41]: ***перианални аденом лојних жлезда*** (код некастрираних паса**)**, ***перианални карцином лојних жлезда*** (код кастрираних паса) и ***аденокарцином лојних жлезда*** (код женских јединки). Инциденца **перианалног аденома** иде чак до 96% [41]. **Перианални аденом** је бенигни тумор - хормонски зависан, чији је раст стимулисан андрогенима. Рецептори за андрогене и естрогене су уочени како у задравом ткиву жлезде тако и у ткиву захваћеном тумором [40,42]. Расну предиспозицију према овом тумору имају: кокер шпанијел, биглови, француски булдози, сибирски самоједи [41]. Просечна старост оболелих раса је 11 година [42,43]. Перианални аденоми споро расту, метастазе се не појављују [42]. Из анамнезе се сазнаје да је перианални аденом спорорастућа маса (месеци и године су у питању), безболна, појединачно (Слика 14) или дифузно (Слика 15) разасута око ануса, мада мада може доћи до ширења болести и на препуцијум, скороталну или репну регију. Лезије се могу инфицирати, улцерисати и нису фиксиране за дубље структуре. Углавном су добро ограничене и подигнуте од перинеума.

Слика 14. Перианални аденом са улцерацијама (Извор*: Michelle* [43])

Слика 15. Дифузни перианални аденом (извор*: Michelle* [43])

Дијагноза се поставља анамнезом, методама општег клиничког прегледа и специјалним клиничким прегледом. Адспекцијом се уочава туморозна маса, ректално-дигиталном палпацијом болност, темперираности адхезивност за остале структуре перианалне регије.

Ултразвучним прегледом регионалних лимфних чворова, диференцијално дијагностички, искључује се перианални аденокарцином. Коначна дијагноза се добија биопсијом ткива, односно патохистолошким прегледом [44].

Терапија се своди на кастрацију због хормонске зависности тумора и он потом јако брзо регресира. Појава рецидива није честа [40].

2.4.4. Перинеална хернија

Перинеална хернија настаје као резултат слабљења и одвајања мишићних фасција које формирају карличну дијафрагму [45]. Код перинеалних хернија, хернијална врећица се не састоји од перитонеума, због чега се класификују као лажне хернije, тако да би за ову болест најисправнија номенклатура била руптура карличне дијафрагме [45]. Карлични и абдоминални органи се померају каудално у перинеум. Абдоминални садржај у хернијама може укључивати: ректум, дебело црево, простату, перипростатичну масноћу, мокраћну бешику и цревне завоје [45]. Ова болест се најчешће јавља код старијих паса [45]. Перинеална хернија, у зависности од клиничке локализације обољења, класификује се на: каудалну, ишијадичну, дорзалну и вентралну [46]. Болест је билатерална (Слика16) у 20-90% случајева [47,48].

Слика 16. Билатерални оток у перинеалној регији (Извор: *JUNIOR* [45])

Тачна етиологија болести није позната али се као предиспонирајући фактори узимају: генетика, хормонске промене, атрофија мишића карличне дијафрагме, цревни поремећаји, карцином простате [47]. Бостонски теријери, пекинезери и немачки боксери имају расну предиспозицију на појаву перинеалне хернije [48,49]. Најчешћи клинички знаци болести су: отицање перинеалне регије, тенезми, *diskinezia, anuria* и повраћање [48,50,51]. Дијагноза се заснива на анамнези, методама општег клиничког прегледа (обавезна дигито-ректална палпација) и специјалним методама клиничког прегледа (рендген и ултразвучна дијагностика) [49]. Ректална палпација представља један од најважнијих поступака током клиничког прегледа животиње, омогућавајући делимично одређивање структура које формирају хернију, репонибилоност садржаја

перинеалне херније и величину простате [49]. Рендгенски снимци (Слика 17) могу показати положај и присуство бешике и простате [49].

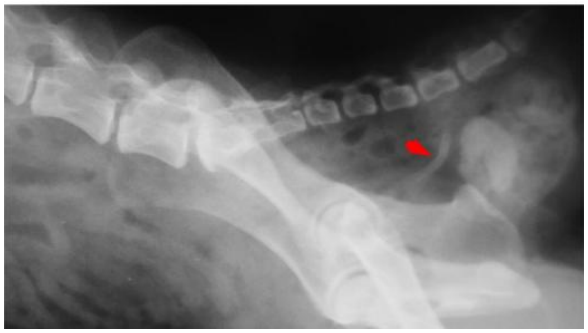

Слика 17. Латеролатерална радиографска слика карличне регије (Извор: *LEAL* [47])

Ултарзвук је ефикасан код одређивања садржаја херније [49]. Познавање анатомије и структура које чине перинеум је од кључног значаја за извођење хируршког захвата [49]. Перинум је дорзално окружен трећим каудалним пршљеном, сакротуберозним лигаментима са обе стране и ишијадичним луком вентрално. Ишиоректална јама је омеђена спољашњим аналним сфинктером, мишићима *coccigeusa* и *levator ani* медијално, унутрашњим *m. obturatoriusom* вентрално и каудалним делом површинског глутеалног мишића латерално. Карлична дијафрагма састоји се од вертикалног затварања карличног канала кроз који пролази ректум, који се састоји од *m.coccygeus* и *levator ani*, те унутрашње и спољашње фасције (Слика 18) [49].

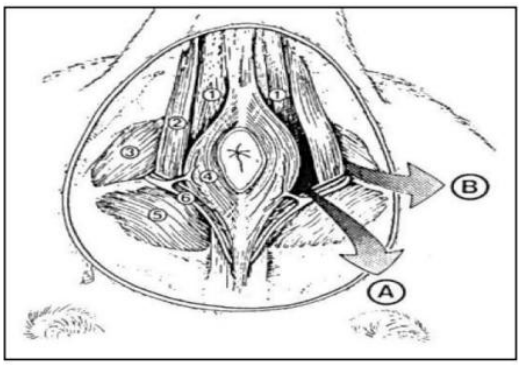

Слика 18. Анатомски однос нормалног перинеума (лева страна) и перинеалне киле (десна страна) (Извор: *JUNIOR* [45]).(Бројеви означавају мишиће 1.m. levator ani , 2. m.coccygeus, 3. m. gluteus superficialis, 4.m.sfinkter ani exterus, 5. m.obturator internus, 6. Arteria et vena pudenda externa. А) простор изеђу спољашњег аналног сфинктера и мишића леватора ани. Б) простор између тртичног и површинског глутеалног мишића.

У лечењу перинеалне киле, поред херниорафије, препоручује се и кастрација пса [47])

2.4.5. Неоплазије тестиса и скротума

Тумори тестиса су биолошки неагресивни код паса, а у ретким случајевима дају метастазе [52]. Фактори настанка тумора тестиса су: старост, раса, крипторхизам, *hipospadia* и изложеност канцерогеним агенсима (хербициди, терапијска средства-тетрациклини и диоксин) [52,53,54]. Инциденца настанка тумора тестиса код некастрираних мужјака је 90% [52]. Примарни тумори тестиса настају из интерстицијалних ћелија, *Leydig*-ових (тумори *Leydg*-ових ћелија) и *Sertolijevih* ћелија (тумори *Sertolijevih* ћелија) и герминативног епитела (*Seminomi*). Ова три типа тумора код некастрираних паса се јављају приближно једнаком учесталошћу [52]. Међутим, тестиси крипторхида имају већу инциденцу појаве тумора *Sertolijevih* ћелија и *seminoma*. Тумори тестиса се јављају код паса просечне старости 10 година [55]. Расну предиспозицију за туморе тестиса имају боксери, немачки овчари, авганистански гоничи [52]. Већина тумора тестиса остаје локално ограничена, регионалне или удаљене метастазе се јављају у мање од 15% случајева [52]. Клинички знаци код паса са туморима тестиса могу бити различити, а могу бити и последица паранеопластичног синдрома [52,56]: повећан и болан тестис/тестиси је/су најчешћи клинички знаци, затим атрофија контралатералног анатомски нормалног тестиса, може се појавити феминизација, билатерално симетрична алопеција (Слика 19), хиперпигментација, висећи препуцијум, *ginekomastia*, *galactorea* и атрофични пенис [55,56,].

Слика 19. Алопециа и асиметрија тестиса (Извор: *CHITI* [53])

Тумори крипторхидних тестиса су најчешће повезани са хиперестрогенизмом, тако да поред кожних и гениталних промена доводе и до *diskrazie* и *hipoplazie* коштане сржи [52]. Мање чести клинички знаци, а повезани са тумором тестиса су: хематурија, торзија сперматичне врпце, хемоперитонеум.

Дијагноза се поставља помоћу општих и специјалних метода клиничког прегледа. Иако је идентификација масе тумора очита, неопходан је темељан клинички преглед са ректалном палпацијом, провером одступања у величини регионалних лимфних чворова и простате, а за коначну дијагнозу потребан је и патохистолошки преглед неоплазије [52]. Потребно је урадити комплетну крвну слику, због типичних хематолошких промена, односно абнормалности повезаним са хиперестрогенизмом као што су: нерегенеративна анемија праћена *leukopeniom* и *trombocitopeniom* [57]. Ултразвук тестиса (Слика 20,21) је изузетно користан за откривање туморозних промена, без обзира на то што је изглед лезија варијабилан и није специфичан за тип тумора али јасно разграничава *orhitis* и *epididimitis* од неоплазија [58,59]. УЗ абдомена је користан за процену крипторхидних тестиса, регионалних лимфних чворова, присуства туморозних маса – метастаза [58,59].

Слика 20. УЗ тумор тестиса (хипоехогена лезија 0,7 cm) (Извор: *CHITI* [53])

Слика 21. УЗ тумор тестиса - хетерогена ехогеност са неправилним рубовима и дифузним хипоехогеним подручјем (Извор: *CHITI* [53])

Код паса са знаковима феминизације ради се мерење нивоа *estradiola* у плазми [52]. Концентрација *estradiola* у крви паса са тумором *Sertolijevih* ћелија је знатно виша, а код *seminoма* знатно нижа у поређењу са концентацијом у крви код здравих паса

Орхиектомија са аблацијом скротума је третман избора код овог обољења [52].

2.5. ПРИКАЗ ХИРУРШКИХ ТЕХНИКА КАСТРАЦИЈЕ ПАСА У ЗАВИСНОСТИ ОД ПРЕСУМПТИВНЕ ДИЈАГНОЗЕ

Кастрација је један од најчешћих хируршкиих захвата који се изводи у ветеринарској медицини [60]. У зависности од индикација, односно дијагностикованих обољења код паса, кастрација се може извести на неколико начина, применом различитих хируршких техника кастрације [60,61,62,63]. У зависности од места пласирања хируршког реза разликују се: ***прескротална кастрациија, скротална кастрација, аблација скротума и перинеална кастрација*** [60,61,63]. Поред дијагнозе, у одабиру технике кастрације значај се придаје и старости пса (скротална метода се препоручује у кастрацији јувенилних паса, док прескротална метода кастрације представља најчешћу методу кастрације одраслих паса) [60]. У случају дијагностикованог крипторхизма, а у зависности од типа крипторхизма (абдоминални, ингвинални, једнострани или обострани), приступа се некој од већ претходно наведених техника и ако има потребе комбиновањем са лапаротомијом/лапароскопијом [23]. Приликом самог извођења хируршког захвата, а у зависности од тога да ли се пресеца *tunica vaginalis communis* или не, разликују се: ***отворена метода кастрације*** (пресеца се *tunica vaginalis communis*) и ***затворена метода кастрације*** (не пресеца се *tunica vaginalis communis*) [60,61,63].

2.5.1. Прескротална метода кастрације

Пацијент је постављен у леђни лежећи положај. На претходно припремљеном операционом пољу (Слика 22а) тестис се благим потиском доводи до прескроталне регије, на тај начин да својим положајем, уколико је могуће, прекрива и штити уретру пса. Преко прстима фиксираног тестиса, пласира се медијални рез на кожи и поткожном ткиву (Слика 22.б) [63,64].

Слика 22.а Слика 22.б

Слика 22.а и 22.б 22.а) Операционо поље за прескораталну кастрацију 22.б) Рез преко тестиса у прескроталној регији (Извор: *Woodruff* [64])

Кастрација се даље изводи **затвореном** или **отвореном** методом.

Да би се извршила ***затворена метода кастрације*** наставља се рез кроз скроталну фасцију, без да се засече *tunica vaginalis communis*, а затим се врши препарисање тестиса и семеног ужета од поткожног ткива и коже скротума, при чему се прекида/пресеца и скротални лигамент. Семено уже се затим подвезује са две лигатуре, од којих се прва лигатура – циркуларна/кружна лигатура, поставља дорзално (ближе телу животиње), док се друга лигатура – трансфиксацијска лигатура, поставља вентрално у односу на претходну (ближе тестису, на удаљености до 1 cm од претходне). Лигатуре се могу поставити пре пресецања сперматичне врпце, или се могу поставити хемостати на сперматичну врпцу па се она пресече, а на места где су хемостати згњечили ткиво постављају се лигатуре [60]. За лигирање се користе мултифиламентни синтетички ресорптивни конци, дебљина конца се бира у односу на величину пса, тачније у односу на дебљину

семеног ужета које се лигира [63]. Након одстрањивања једног тестита, други тестис се помера напред у хируршки рез и одстрањује на претходно описан начин [60,65].

Да би се извршила ***отворена метода кастрације***, *tunica vaginalis communis* се пресеца, откривајући на тај начин тестис. Следи лигирање *ductus depherens*–а и *pampiniformnog plexus-a* одвојено, а може се поставити и лигатура која обухвата обе структуре заједно. *Tunica vaginalis communis* се одваја од лигамената *epididimisa* [60,63,65]. Код отворене методе кастрације, ако се примети крварење из *tunica vaginalis communis*, потребно је лигирати и саму тунику. Након одстрањивања једног тестита, други тестис се помера напред у хируршки рез и одстрањује на претходно описан начин [60].

Затварање ране се врши у две етаже. Поткожно ткиво се затвара текућим шавом, монофиламентним ресорптивним концем. Кожа се шије појединачним чворастим шавом, када се користе нересорптивни монофиламентни конци, или интрадермалним шавом, када се користе монофиламентн ресорптивни конци [60,63].

2.5.2. Скротална метода кастрације

Пацијент је постављен у леђни лежећи положај. На претходно припремљеном операционом пољу, тестис се благим потиском доводи у положај да буде притиснут на кожу скротума на средњем рафу (*raphae scroti*). Кожа се зарезује дуж средњег рафа, преко помакнутог тестиса [60] (Слика 23).

Слика 23. Скротална кастрација одраслог пса, рез на *raphae scroti* (Извор: *BUSHBY* [60])

Рез се продуби кроз поткожно ткиво и скроталну фасцију како би се екстериоризирао тестис. Да би се извршила затворена метода кастрације наставља се рез кроз скроталну фасцију, без да се засече *tunica vaginalis communis*, а затим се врши препарисање тестиса и семеног ужета. Код ***отворене методе кастрације***, *tunica vaginalis communis* се пресеца, откривајући на тај начин тестис, те приликом рада *tunica albuginea* треба да остане интактна. Нежном тракцијом се повлачи тестис док се стерилном компресом скида масно ткиво и остаци фасције са семеног ужета (уколико се ради отворена метода кастрације)(Слика 24).

Слика 24. Скротална кастрација одраслог пса - екстериоризиран тестис (Извор: *BUSHBY* [60])

Следи лигирање семеног ужета по принципу лигирања објашњеног при опису извођења прескроталне кастрације (Слика 25).

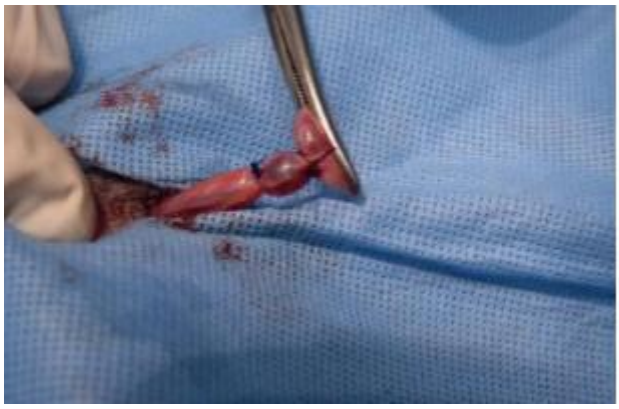

Слика 25. Скротална кастрација одраслог пса - лигирање са две лигатуре (Извор: *BUSHBY* [60])

Лигирање јувенилних паса се може извести аутолигирањем [62,63,65]. Хемостаза се успоставља везивањем семеног ужета у чвор осмице. Закривљени хемостат се постави преко семеног ужета, потом се закривљени део хемостата подвуче под семено уже и ротира супротно казаљци на сату, док врх хемостата не

буде усмерен према хирургу. Чељусти хемостата се отварају док се дистални (крај ближе тестису) крај семеног ужета хвата у чељусти хемостата а потом се чељусти стежу. Семено уже се пресеца између хемостата и тестиса оштрицом скалпела остављајући петељку од 4-5 mm како би се осигурало да чвор не буде развезан. Чвор тада треба одгурнути са врха хемостата и затегнути како би се осигурала његова чврстина [60,65] (Слика 26).

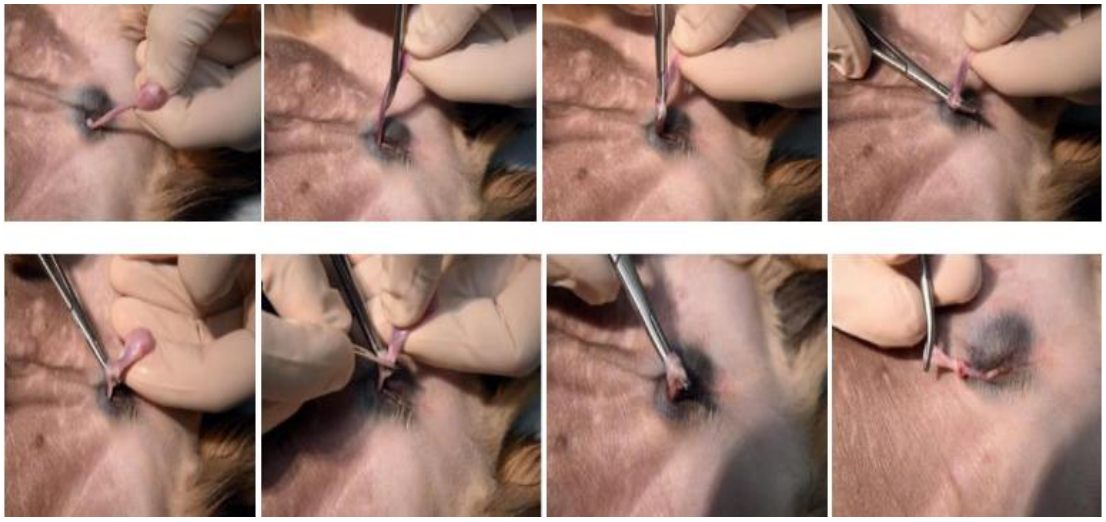

Слика 26. Скротална кастрација јувенилног пса, аутолигација (Извор: *BUSHBY* [60])

Исти поступак се спроводи и на другом тестису.

Резови скротума могу се затворити потпуно постављањем шавова или лепком за кожу. Делимично заатварање ради се дубоким поткожним шавом (Слика 27), а резови се могу оставити потпуно отвореним да зарастају *per secundam* [60,63].

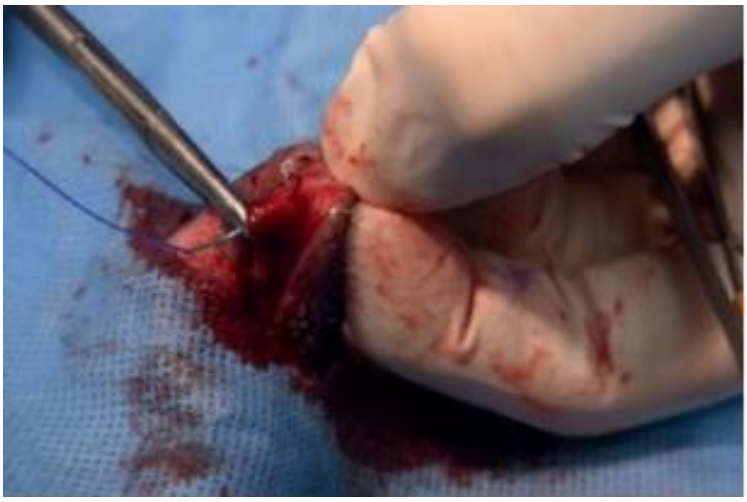

Слика 27. Скротална кастрација одраслог пса, постављање субкутаног шава (Извор: *BUSHBY* [60])

2.5.3. Кастрација крипторхида

Субкутани крипторхизам - тестис поткожног крипторхида може се одстранити засецањем коже преко лоцираног тестиса (Слика 28). Процес одстрањивања тестиса исти је као код методе прескроталне кастрације [60]. Код једностраних крипторхида прво се уклања заостали тестис па потом скротални тестис [60,63].

Слика 28. Субкутани крипторхизам (Извор: *BUSHBY* [60])

Абдоминални крипторхизам - За лоцирање абдоминалног/их тестиса од круцијалног значаја је праћење *ductus deferens*-а [63]. Оба *ductus deferens*-а улазе у уретру у нивоу простате. Ако се *ductus deferens* прати од простатичне уретре, налази се дорзално од бешике. Када *ductus deferens* прође спој уретре и мокраћне бешике окреће се бочно на свом путу према тестису (Слика 29) [63].

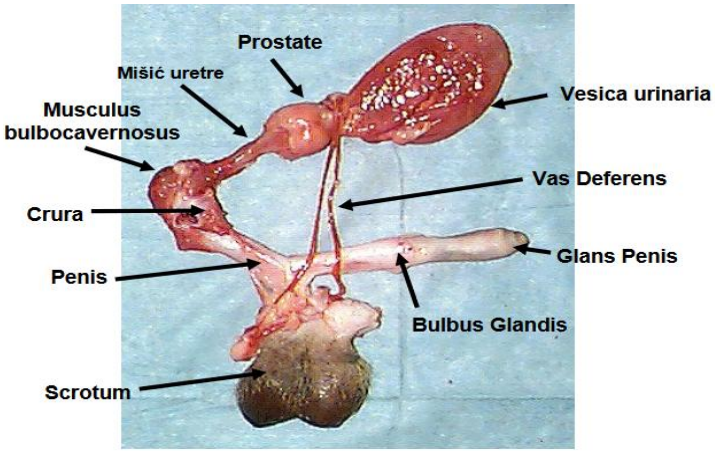

Слика 29. Анатомија мушких полних органа пса (извор: Станчић [61])

Ова анатомска карактеристика чини веома лаким проналажење абодминалног тестиса [63].

Код паса са **једностраним абдоминалним крипторхидним тестисом**, рез се прави на каудалној абдоминалној кожи, бочно од препуцијума, на пола пута дужине препуцијума или око подручја последње брадавице [63] (Слика 30).

Слика 30. Унилатерални крипторхд - бочни рез (Извор: *BUSHBY* [60])

Треба обратити пажњу да се не зареже каудална површинска епигастрична артерија. Након уклањања поткожног масног ткива, врши се парамедијални или медијални приступ (медијални приступ је чешћи при извођењу оперативног захвата обостраног абдоминалног крипторхизма) абдоминалној дупљи. Познавајући пут спуштања тестиса - ток његовог развоја (описано у претходном делу текста), проналази се *ductus deferens* који се потом може екстериоризирати, (Слика 31) а при томе се и абдоминални тестис лако трахира до места хируршког реза и потом одстрањује по принципу објашњеном при извођењу отворене методе кастрације [63] (Слика 32).

Слика 31. Унилатерални крипторхд - хватање кукицом *ductus deferens-а* (Извор: *BUSHBY* [60])

Слика 32. Унилатерални крипторхд - екстериоризирани тестис (Извор: *BUSHBY* [60])

Код паса са **обостраним абдоминалним крипторхидним тестисима**, рез се поставља на каудалној абдоминалној кожи само латерално од препуцијума, на истој локацији као код једностраних крипторхида [60]. Поткожно се затим препарише масно ткиво, да би се визуализовала *linea alba*. У абдомен се улази на *linea albi (медијални приступ – celiotomia)*. Тестиси се затим проналазе по претходно описаном принципу одстрањивања тестиса код једностраних абдоминалних крипторхида.

Најједноставнији начин визуелизације *ductus deferens*-а је екстериоризација мокраћне бешике (Слика 33).

Слика 33. Еекстериоризована мокраћна бешика (Извор: *BUSHBY* [60])

Након екстериоризације се врши каудална рефелксија мокраћне бешике, при чему ће се открити дорзална површина мокраћне бешике, а самим тим ће бити омогућена визуелизацију оба *ductus deferens*-а (Слика34).

Слика 34. Каудална рефлексија мокраћне бешике и визуеизација *ductus deferens*-а (Извор: *BUSHBY* [60])

Лагано повлачећи дуктусе крипторхидних тестиса омогућиће се трахирање тестиса у хируршки рез (Слика 35).

Слика 35. Тестис у хируршком резу (Извор: *BUSHBY* [60])

Затим следи лигирање крвних судова и ексцизија тестсиса [60]. Будући да је ова опција рада некада неопходна, препоручљиво је пре започињања операције испразнити мокраћну бешику [63].

Једном када се крипторхидни тестис лоцира, било у абдомену или поткожном ткиву, може се одстранити применом отворене методе кастрације [63].

2.5.4. Аблација скротума

У овом захвату скротум и тестиси се подижу од абдоминалног зида (Слика 36.) и прави се елиптични рез око базе скротума (Слика 37.), водећи рачуна да остане довољно коже да се рез може затворити без напетости [66].

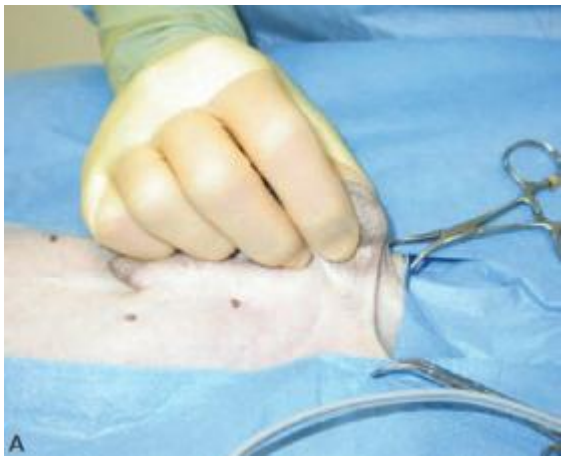

Слика 36. Аблација скротума пса - подигнут скротум и тестиси од зида тела (Извор: *DE LA PUERTA* [66])

Кожа вентралног скротума је често пигментисана, а у таквим случајевима рез се пласира између пигментисаног и не пигментисаног дела коже.

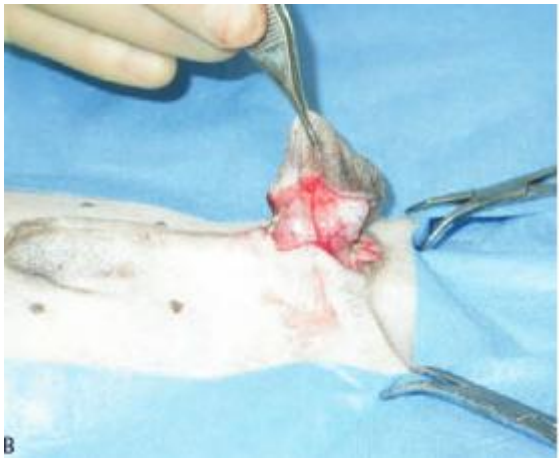

Слика 37. Аблација скротума пса - елипсоидни рез на кожи скротума (Извор: *DE LA PUERTA* [66])

Крварења треба контролисати термо/електрокаутером или лигирањем крвних судова. Током аблације скротума орхиектомија се може извести било отвореом или затвореном методом [66].

2.5.4. Перинеална кастрација

Ова метода кастрације је препоручена метода у случају постојања перинеалне киле. Након операције и санације перинеалне киле, пацијент се репозиционира у дорзални положај како би се извршио хируршки захват орхиектомије. Хируршку технику бира хирург, мада се најчешће прибегава скроталној отвореној методи, при чему се тестиси позиционирају на тај начин што се потискују што је више могуће перинеално. [67,68].

3.0. ЦИЉ И ЗАДАЦИ ИСТРАЖИВАЊА

Циљеви овог истраживања су:

- Утврђивање адекватних дијагностичких протокола у циљу постављања пресумтивне дијагнозе и евалуације обољења урогениталног тракта паса и андроген зависних обољења за које кастрација представља једини или један од неколико терапијских протокола (трауме, апсцеси и неоплазије скротума и тестиса, болести простате, перинеалне херније, перианални аденоми и крипторхизам)
- Избор адекватне хируршке технике кастрације на основу постављене пресумптивне или коначне дијагнозе
- Праћење периоперативних компликација

4.0. МАТЕРИЈАЛ И МЕТОДЕ

У складу са циљевима истраживања овог специјалистичког рада извршено је клиничко испитивање паса који су, на основу анамнестичких података, доведени због елективног захвата кастрације или због сумње на постојање обољења урогениталног тракта. Истраживање је спроведено у Ветеринарској клиници Департмана за ветеринарску медицуну, Пољопривредног факултета, Универзитета у Новом Саду.

Ово истраживање спроведено је на 26 паса мушког пола. Након детаљно прикупљених анамнестичких података од власника животиња, приступљено је процесу клиничке дијагностике обољења. На свим псима, без обзира на разлог доласка, спроведен је општи клинички преглед како би се установило опште здравствено стање животиња, а затим је остатак клиничког прегледа усмерен у складу са прсумптивним дијагнозама.

Код паса који су доведени ради елективног захвата кастрације, а код којих на основу анамнестичких података није било других индикација које су указивале на постојање неког од обољења урогениталног тракта од значаја за истраживање, клинички преглед се састојао само од адспекције и палпације скротума, тестиса и ингвиналног подручја.

Код паса код којих је, на основу прикупљених анамнестичких података, постојала сумња на постојање неоплазија тестиса и скротума, клинички преглед је извршен методама адспекције и палпације. Такође, свим псима је урађено рендгенографско снимање абдомена и грудног коша, како би се евалуирало постојање метастаза.

Код паса код којих је, на основу прикупљених анамнестичких података, постојала сумња на постојање обољења простате и перинеалне херније, клинички преглед извршен је методама адспекције и палпације. Палпација је код ових

пацијената извршена мануелно, палпирањем скротума и тестиса, перинеалног подручја, као и перректалним прегледом простате и подручја карличне дијафрагме. Након извршеног општег клиничког прегледа, код ових пацијената је извршен ултразвучни преглед простате и рендгенска дијагностика карличног и перинеалног подручја.

Код паса који су доведени под сумњом постојања крипторхизма, клинички преглед извршен је методама адспекције и палпације. Након потврде постојања крипторхизма на основу извршеног општег клиничког прегледа, заостали тестиси су даље евалуирани коришћењем ултразвучне дијагностике.

Код паса који су доведени под сумњом постојања неоплазија аналног и перианалног подручја, клинички преглед је изведен методама адспекције и палпације скротума, тестиса, ануса и перианалног подручја.

Ултразвучни преглед је изведен помоћу ултразвучног апарата BPU60 Vet (BMV, Кина), кориштењем конвексне сонде, фреквенције 6 MHz, у Б моду у реалном времену.

Рендгенска дијагностика изедена је помоћу рендген апарата ZooMax Gold 5G0844 (Control-x Medical, Мађарска).

Након извршеног детаљног клиничког прегледа свих јединки, извршена је преоперативна припрема пацијената која се састојала из неколико поступака. Прикупљена је крв за лабораторијске анализе: ККС са диференцијалном леукоцитарном формулом, анализа биохемијских параметара (уреа, креатинин, AST, ALT, ALP, GGT, alfa-amilaza, глукоза, триглицериди, липаза, укупни билирубин, укупни протеини, албумини, глобулини, фосфор, калцијум, магнезијум) и тест на векторски преносиве болести. ККС са диференцијалном леукоцитарним формулом извршена је на апарату MEK-6550 (Nihon KOHEDEN CORPORATION, Japan). Анализа биохемијских параметара извршена је на апарату Chemray (Rayto Life and Analytical Sciences Co., Kina). Тестови на векторски преносиве болести извршени су помоћу сета CaniV-4 Rapid Diagnostic Test (Bionote, Korea).

Када је на основу свих претходно наведених анализа утврђено да су пси подобни за извршење хируршког захвата, приступљено је припреми паса за операцију. Хируршки захвати код паса су изведени у општој инхалационој анестезији, по свим начелима добре ветеринарске и хируршке праксе. Прво је извршена премедикација опште анестезије, која је подразумевала апликовање

седатива животињама. У складу са начелима добре анестезиолошке праксе, а у зависности од резултата клиничког прегледа и лабораторијских анализа, у премедикацији су коришћени неки од следећих седатива, самостално или у комбинацији: ксилазин (XYLASED, Biveta Republika Češka), у дози од 1mg/kg телесне масе животиње, интравенозно; мидазолам (MIDAZOLAM PANPHARMA, PANPHARMA, Nemačka) у дози од 0,2 mg/kg телесне масе животиње, интравенозно. Након извођења поступка премедикације, приступило се припреми операционог поља. Длачни покривач је уклоњен са подручја оперативног места. Кожа је прво опрана неутралним сапуном, а затим је извршен поступак антисепсе оперативног подручја са 70% раствором етил алкохола и 10% ратвором повидон јода (Слика 38). Индукција опште анестезије, у зависности од резултата клиничког прегледа и лабораторијских анализа, изведена је неким од следећих инјекционих анестетика, самостално или у комбинацији: кетамин (Ketamidor 10% RICHTER PHARMA AG, Austrija) у дози од 3mg/kg телесне масе животиње, интравенозно; пропофол (Propofol 1%, MCT Fresenius, FRESENIUS KABI, Austria) у дози 2 – 6 mg/kg телесне масе животиње (дозирање до ефекта, интравенозно). Интраоперативно, аналгезија је код свих животиња, уколико је било неопходно и у зависности од средстава коришћених у премедикацији и индукцији опште анестезије, спровођена применом фентанила (FENTANYL PANPHARMA, PANPHARMA, Nemačka) у дози 5 µg/kg телесне масе животиње, интравенозно. Одржавање опште анестезије изведено је помоћу севофлурана (Sevorane 100% AESICA QUEENBOROUGH LIMITED, Velika Britanija) са минималном алвеоларном концентрацијом од 2,3%.

Слика 38. Припрема операционог поља. (Фотографија: лична архива, Душица Недић-Бијелић,2023.)

Код паса који су доведени због елективног захвата кастрације старости <1,5 године, извршена је скротална метода кастрације – затворена метода. У овом захвату, тестис је благим потиском доведен у положај да буде притиснут на кожу скротума на средњем рафу. Кожа је зарезана дуж средњег рафа, преко помакнутог тестиса. Рез је продубљен кроз поткожно ткиво и скроталну фасцију и тестис је екстериоризован. Затим је извршено препарисање тестиса и семеног ужета. Семено уже је подвезано са ресорптивним мултифиламентним концем PGA, USP 0 или 2/0 (Yavo,Poljska), у зависности од величине животиње. Након постављања две лигатуре (кружне и тансфиксацијске) одстрањен је тестис. Исти поступак је спроведен и на другом тестису. Потом се приступило шивењу поткожног ткива скротума ресорптивним монофиламентним концем MONOSORB, USP 2/0 или 3/0 (Yavo,Poljska), текућим шавом. Након шивења поткожног ткива приступило се шивењу коже нересорптивним монофиламентним концем NYLON, USP 0 или 2/0 (Yavo,Poljska) појединачним чворастим шавом. Приликом извођења скроталне методе кастрације мерено је време извођења захвата. Почетак мерења времена је моменат пласирања реза на скротуму, а крај приликом постављања последњег шава. Код ових паса су праћене појаве постоперативних компликација нултог, првог, трећег и седмог постоперативног дана.

Постоперативно сви пси су добили антибиотску терапију-комбинацију пеницилина и стрептомицина у дози од 1ml суспензије на 10 kg телесне масе пса, Penstrep (Dopharma, Holandija). Следећег дана сви пси су добили антибиотик продуженог дејства, комбинацију пеницилина и стрептомицина-Shotapen (Virbac S.A., Francuska), у дози од 1 ml суспензије на 25 kg телесне масе пса. Конци су код свих паса скинути 14. дана накона операције.

Код паса који су доведени због елективног захвата кастрације старости >1,5 година, извршена је прескротална метода кастрације – затворена метода (Слика 39). У овом захвату, тестис је благим потиском доведен до прескроталне регије, на тај начин да је својим положајем прекрио и заштитио уретру пса. Преко прстима фиксираног тестиса, пласиран медијални рез на кожи и поткожном ткиву настављен је кроз скроталну фасцију, а затим је извршено препарисање тестиса и семеног ужета од поткожног масног ткива и коже скротума, при чему је прекинут/пресечен и скротални лигамент. Семено уже је подвезано са

ресорптивним мултифиламентним концем PGA, USP 0 или 2/0 (Yavo,Poljska). Након постављања две лигатуре (кружне и тансфиксацијске) одстрањен је тестис. Исти поступак је спроведен и на другом тестису. Потом се приступило шивењу поткожног ткива прескроталног подручја ресорптивним монофиламентним концем MONOSORB, USP 2/0 или 3/0 (Yavo,Poljska), текућим шавом. Након шивења поткожног ткива приступило се шивењу коже нересорптивним монофиламентним концем NYLON, USP 0 или 2/0 (Yavo,Poljska) појединачним чворастим или текућим шавом. Приликом извођења прескроталне методе кастрације мерено је време извођења захвата. Почетак мерења времена је моменат пласирања реза прескротално, а крај приликом постављања последњег шава. Код ових паса су праћене појаве постоперативних компликација нултог, првог, трећег и седмог постоперативног дана.

Слика 39. Прескротална кастрација . (Фотографија: лична архива, Душица Недић-Бијелић,2023.)

Постоперативно сви пси су добили антибиотску терапију-комбинацију пеницилина и стрептомицина у дози од 1 ml суспензије на 10 kg телесне масе пса, Penstrep (Dopharma, Holandija). Следећег дана сви пси су добили антибиотик продуженог дејства, комбинацију пеницилина и стрептомицина-Shotapen (Virbac S.A., Francuska), у дози од 1 ml суспензије на 25 kg телесне масе пса. Конци су код свих паса скинути 14. дана накона операције.

Код паса са пресумптивном дијагнозом тумора тестиса и/или скротума (Слика 40), извршена је кастрација са аблацијом скротума.

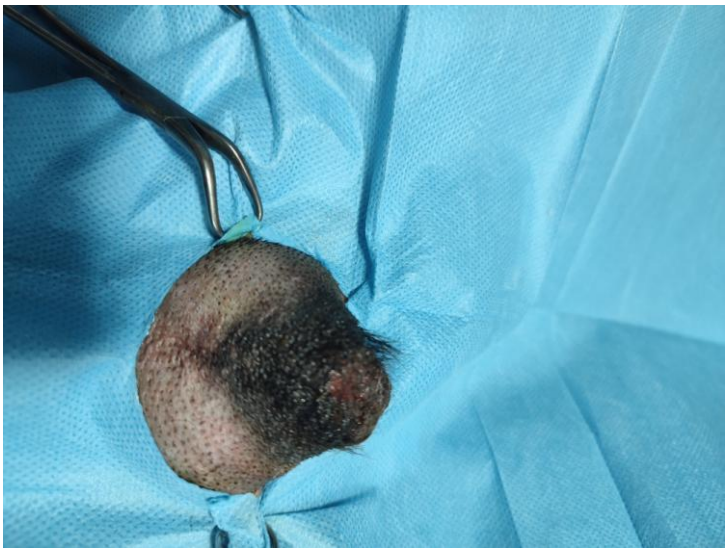

Слика 40. Промена на скротуму тестиса . (Фотографија: лична архива, Душица Недић-Бијелић,2023.)

У овом захвату пласиран је елиптични рез око базе скротума, на удаљености 1 cm од ивице промењеног ткива. Крварење је контролисано електрокаутером и/или лигирањем крвних судова кружном лигатуром, за коју је коришћен ресорптивни мултифиламентни конац PGA, USP 3/0 (Yavo, Poljska). Тестис и семено уже су препарисани од скротума и скроталног лигамента. Семено уже је подвезано са ресорптивним мултифиламентним концем PGA, USP 0 или 2/0 (Yavo, Poljska). Након постављања две лигатуре (кружне и тансфиксацијске) одстрањен је тестис. Исти поступак је спроведен и на другом тестису, а потом се приступило шивењу поткожног ткива скротума ресорптивним монофиламентним концем MONOSORB, USP 2/0 или 3/0 (Yavo,Poljska), текућим шавом. Након шивења поткожног ткива приступило се шивењу коже скротума нересорптивним монофиламентним концем NYLON, USP 0 или 2/0 (Yavo,Poljska) појединачним чворастим или текућим шавом (Слика 41).

Након извршене аблације/кастрације паса, промењени делови скротума/тестиса, са деловима непромењеног ткива, послати су на патохистолошку анализу. Патохистолошка анализа је извршена у референтној ветеринарској лабораторији ВетЛаб (Београд).

Слика 41 Аблација на скротума. (Фотографија: лична архива, Душица Недић-Бијелић,2023.)

Постоперативно сви пси су добили антибиотску терапију-комбинацију пеницилина и стрептомицина у дози од 1 ml суспензије на 10 kg телесне масе пса, Penstrep (Dopharma, Holandija). Следећег дана сви пси су добили антибиотик продуженог дејства, комбинацију пеницилина и стрептомицина-Shotapen (Virbac S.A., Francuska), у дози од 1 ml суспензије на 25 kg телесне масе пса. Конци су код свих паса скинути 14. дана накона операције.

Код пса са перинеалном хернијом, прво је санирана руптуре карличне дијафрагме а потом се приступило кастрацији пса. Перинеална хернија је санирана оперативним захватом пласирања полипропиленске мрежице, док је пас кастриран претходно описаном прескроталном методом кастрације.

Постоперативно пас је добио антибиотску терапију-комбинацију пеницилина и стрептомицина у дози од 1ml суспензије на 10 kg телесне масе пса, Penstrep (Dopharma, Holandija). Следећег дана пас је добио антибиотик продуженог дејства, комбинацију пеницилина и стрептомицина-Shotapen (Virbac S.A., Francuska), у дози од 1ml суспензије на 25 kg телесне масе пса. Конци су скинути 14. дана накона операције.

Код паса са унилатералним субкутаним ингвиналним крипторхизмом, рез је пласиран директно преко коже изнад прстима фиксираног тестиса. Потом је рез продубљен на поткожно ткиво. Након екстериоризације суспектног тестиса извршено је подвезивање семеног ужета. Семено уже је подвезано са ресорптивним мултифиламентним концем PGA, USP 0 или 2/0 (Yavo,Poljska). Након постављања две лигатуре (кружне и тансфиксацијске) одстрањен је суспектни тестис, потом се приступило шивењу поткожног ткива ресорптивним монофиламентним концем MONOSORB, USP 0 или 2/0 (Yavo,Poljska), текућим шавом. Након шивења поткожног ткива приступило се шивењу коже нересорптивним монофиламентним концем NYLON, USP 0 или 2/0 (Yavo,Poljska) појединачним чворастим шавом. Након одстрањивања суспектног тестиса, други, анатомски позициониран тестис је одтрањен претходно описаном методом прескроталне кастрације. Крипторхидни тестис одложен је у формалин и послат на патохистолошку анализу. Патохистолошка анализа је извршена у лабораторији за патологију Пољопривредног факултета Универзитета у Новом Саду.

Постоперативно сви пси су добили антибиотску терапију-комбинацију пеницилина и стрептомицина у дози од 1 ml суспензије на 10 kg телесне масе пса, Penstrep (Dopharma, Holandija). Следећег дана сви пси су добили антибиотик продуженог дејства, комбинацију пеницилина и стрептомицина-Shotapen (Virbac S.A., Francuska), у дози од 1 ml суспензије на 25 kg телесне масе пса. Конци су код свих паса скинути 14. дана накона операције.

Код пса са променом у перианалном подручју, прво је извршено хируршко одстрањивање неопластичних промена а потом је извршена кастрација прескроталном методом.

Постоперативно пас је добио антибиотску терапију-комбинацију пеницилина и стрептомицина у дози од 1 ml суспензије на 10 kg телесне масе пса, Penstrep (Dopharma, Holandija). Следећег дана пас је добио антибиотик продуженог дејства, комбинацију пеницилина и стрептомицина-Shotapen (Virbac S.A., Francuska), у дози од 1 ml суспензије на 25 kg телесне масе пса. Конци су код пса скинути 14. дана накона операције.

5.0. РЕЗУЛТАТИ ИСТРАЖИВАЊА СА ДИСКУСИЈОМ

У овом истраживању, које је обухватало 26 паса мушког пола (Табела 1), код 16 паса који су доведени ради елективног захвата кастрације, узимањем анамнестичких података и извршеним општим клиничким прегледом животиња, није постављена сумња на постојање неког од обољења урогениталног тракта од значаја за истраживање.

Табела1. Пресумптивне дијагнозе код 26 опсевираних паса

р.б.	Раса	Старост (година)	Телесна маса(kg)	Пресумптивна дијагноза	Техника оперативног захвата
1	Мешанац	1	12	Елективни захват кастрације	Скротална кастрација
2	Мешанац	1	7	Елективни захват кастрације	Скротална кастрација
3	Мешанац	1	14,5	Елективни захват кастрације	Скротална кастрација
4	Мешанац	1	7	Елективни захват кастрације	Скротална кастрација
5	Мешанац	1	9	Елективни захват кастрације	Скротална кастрација
6	Мешанац	1	6	Елективни захват кастрације	Скротална кастрација
7	Пекинезер	1	9	Елективни захват кастрације	Скротална кастрација
8	Пекинезер	1,5	7,5	Елективни захват кастрације	Скротална кастрација
9	Мешанац	1,5	12	Елективни захват кастрације	Прескротална кастрација
10	Мешанац	2	17	Елективни захват кастрације	Прескротална кастрација
11	Мешанац	1,5	9	Елективни захват кастрације	Прескротална кастрација
12	Мешанац	2	8	Елективни захват кастрације	Прескротална кастрација
13	Мешанац	2	6	Елективни захват кастрације	Прескротална кастрација
14	Мешанац	2,5	9	Елективни захват кастрације	Прескротална кастрација
15	Мешанац	3	12	Елективни захват кастрације	Прескротална

					кастрација
16	Мешанац	2	7	Елективни захват кастрације	Прескротална кастрација
17	Мешанац	2,5	7,5	Неоплазија скротума	Аблација скротума
18	Коврџави бишон	13	10	Рана непознате етиологије	Аблација скротума
19	Аргентинска дога	10	45	Неоплазија скротума + улцерација скротума настала интензивним лизањем	Аблација скротума
20	Коврџави бишон	9	8	Перинеална кила + простатична циста	Санација киле + прескротална кастрација
21	Пудла	11	18,5	Перианални аденом	Уклањање тумора + прескротална кастрација
22	Ши-цу	10	6	Ингвинални унилатернални крипторхид-лево	Санација крипторхизма + прескротална кастрација
23	Брадати коли	2	25	Ингвинални унилатернални крипторхид-десно	Санација крипторхизма + прескротална кастрација
24	Сибирски хаски	2	22	Ингвинални унилатернални крипторхид-десно	Санација крипторхизма + прескротална кастрација
25	Бордер коли	3	25	Ингвинални унилатернални крипторхид-десно	Санација крипторхизма + прескротална кастрација
26	Француски булдог	3	9	Ингвинални унилатернални крипторхид-десно	Санација крипторхизма + прескротална кастрација

Код 8 паса старости 1 до 1.5 година изведен је елективни захват кастрације, скроталном затвореном методом. Код 8 паса старости 1,5 до 3 године, изведен је елективни захват кастрације прескроталном затвореном методом. Избор методе кастрације зависио је од старости животиња, што је у складу са резултатима истраживања других аутора. Bushby i sar. [60] у свом раду наводе да прескротална метода кастрације представља методу избора код кастрације старијих паса, док је скротална метода кастрација метода избора код јувенилних паса. У истом истраживању се такође наводи да скротална метода кастрације постаје све популарнија међу ветеринарима пошто се може извршити брже прескротална метода кастрације.

У нашем истраживању, најкраће време потребно да се изведе оперативни захват скроталне кастрације затвореном методом, било је 12 минута, а најдуже 15.30 минута, док је за извођење прескроталне кастрације затвореном методом

најмање било потребно 10, а највише 11.30 минута (Табела 2). У овом истраживању, рад хирурга приликом извођења елективног захвата кастрације је био самосталан, без присуства првог/стерилног асистента. Woodruff i sar. [64] наводе да је просечно време потребно за извођење скроталне кастрације 3.6 минут, а прескроталне методе кастрације 5.1 минута, док Miller i sar. [69] у свом раду наводе време од 1 минута потребно за извођење скроталне кастрације и 3.5 минута за извођење прескроталне кастрације.

Табела 2. Време кастрације и постоперативна контрола

Р.б.	**Раса**	**Техника оперативног захвата**	**Време кастрације**	**Постоперативана контрола**			
			време (минути)	**0 дан**	**1 дан**	**3 дан**	**7 дан**
1	Мешанац	Скротална кастрација	12,5		оток	оток	
2	Мешанац	Скротална кастрација	12,5		оток	оток	
3	Мешанац	Скротална кастрација	15	крварење	исцедак +оток	исцедак +оток	оток
4	Мешанац	Скротална кастрација	13				
5	Мешанац	Скротална кастрација	15,5	крварење	оток	оток	
6	Мешанац	Скротална кастрација	13		оток	оток	
7	Пекинезер	Скротална кастрација	13				
8	Пекинезер	Скротална кастрација	12				
9	Мешанац	Прескротална кастрација	10,5		самоповр ђивање		
10	Мешанац	Прескротална кастрација	12		оток	оток	
11	Мешанац	Прескротална кастрација	10		оток	оток	
12	Мешанац	Прескротална кастрација	10		оток	оток	
13	Мешанац	Прескротална кастрација	10,5		хематом		
14	Мешанац	Прескротална кастрација	10,5		хематом		
15	Мешанац	Прескротална кастрација	11				
16	Мешанац	Прескротална кастрација	11,5				

У нашем раду, као критичне тачке које утичу на дужину времена извођења како скроталне, тако и прескроталне кастрације затвореном методом, могу се навести: самостални рад главног хирурга без присуства првог асистента, двоструко лигирање семеног ужета и двоструко затварање инцизионог реза у две етаже. У истраживањима других аутора [64, 69] се не наводи се да ли су

оперативни захвати извођени самостално, од стране једног хирурга или је у захвату учествовао и први асистент, као ни методе лигирања семеног ужета [64]. Miller i sar. [69] наводе методу аутолигације. Woodruff i sar. [64] наводе да је у прескроталној методи кастрације пласиран један интрадермални шав а кожа затворена са дермалним лепком, док је код скроталне методе кастрације рез остао отворен како би се омогућило зарастање *per secundam*. Резултати истраживања [64, 69] указују да је повећана хируршка ефикаснот резултат смањеног времена потребног за затварање иницијалног реза коришћењем дермалног лепка или пак зарастање кастрационе ране *per secundam.*

У овом раду од укупно 16 паса (Табела 2) код којих је изведена елективна кастрација, неовисно о методи кастрације, 11 паса је имало одређене врсте постоперативних компликација. Постоперативне компликације су се појавиле код 5 паса који су кастрирани скроталном методом кастрације и код 6 паса који су кастрирани прескроталном методом кастрације. Као значајан резултат може се издвојити присуство дискретних отока на месту иницијалног реза у зависности од методе кастрације, као најчешћег облика постоперативних компликација (Слика 42.). Miller i sar. [69] наводе да појава периоперативног крварења зависи од телесне масе пса, док Woodruff i sar. [70] у свом раду наводе да је тежина животиње значајно повезана са настајањем крварења, али да метода кастрације (прескротална или скротална) није утицала на инциденцу крварења. У нашем истраживању, један пас - кастриран прескроталном методом кастрације (Табела 2), лизањем и грижењем ране, јер му није била обезбеђена елизабетанска крагна, првог постоперативног дана покидао је постављене шавове и довео до дехисценције ране (Слика 43). Miller i sar. [69] у свом раду наводе да је употреба елизабетанске крагне код јувенилних паса кастрираних скроталном методом непотребна, те да ни један пас није имао знакове самотрауме. Woodruff i sar. [70] наводе да је трауматизација знатно виша код паса кастрираних прескроталном методом, али не уврштава старост паса у резултате свог истраживања. Howe [62] у свом истраживању наводи да се појава отока и модрица (подлива) чешће јавља код отворене методе кастрације.

Слика 42. Посткастрациони оток прескроталног предела. (Фотографија: лична архива, Душица Недић-Бијелић,2023.)

Слика 43. Самоповређивање код прескроталне методе кастрације. (Фотографија: лична архива, Душица Недић-Бијелић,2023.)

У овом истраживању, три пса (Табела 1 – р.б. 17,18,19) доведена су са клиничким знацима туморозних промена скротума.

Код пса (р.б. 17), дијагностикована је неопластична маса на скротуму, која није обухватала тестисе (Слика 44). Како анамнестички нису познати детаљи настанка и тока болести, индиковано је било урадити кастрацију пса са аблацијом скротума због могућег малигног карактера болести. Коначна дијагноза код овог пса није постављена јер су власници одбили патохистолошку анализу промењеног скротума.

Слика 44. Промена на скротуму. (Фотографија: лична архива, Душица Недић-Бијелић,2023.)

Код пса (Табела 1, р.б. 18) дијагностикована је рана на скротуму величине већег ораха. На основу узетих анамнестичких података установљено је да је у питању одеротина скротума коју су власници самоиницијативно пробали да залече. Обзиром на присутне компликације у виду губитка континуитета коже, присутне инфекције и хипергранулације ткива, након иницијалног лечења ране, приступило се кастрацији са аблацијом скротума (Слика 45).

Слика 45. Рана на скротуму (Фотографија: Јован Спасојевић, 2022.)

Пас (Табела 1, р.б. 19), доведен је након десетодневне безуспешне терапије са дијагнозом повреде скротума (убодна рана) и реактивног дерматитиса изазваног интензивним лизањем ране (Слика 46.). Општим клиничким прегледом дијагностикована је инфламирана неопластична маса на скротуму, која није захватила саме тестисе. Због основане сумње на постојање тумора скротума малигног карактера, извршена је кастрација пса са аблацијом скротума. Уклоњен скротум послат је на патохистолошку анализу.

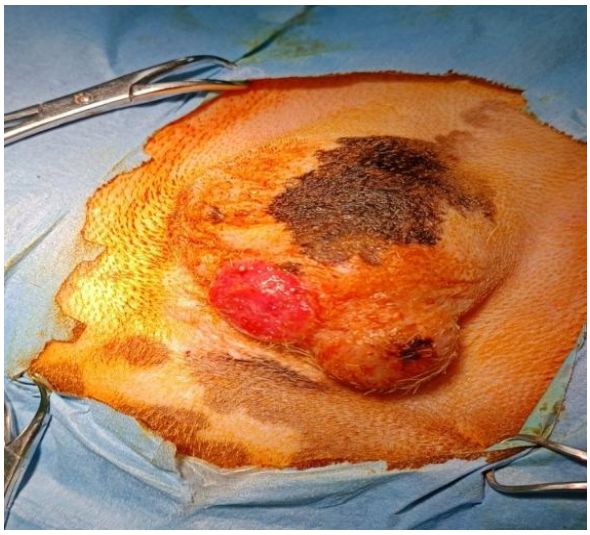

Слика 46. Инфламирана неопластична маса скротума (Фотографија:Јован Спасојевић, 2022.)

Патохистолошки налаз подржао је пресумптивну дијагнозу неопластичне масе на скротуму – патохистолошком анализом дијагностикован је сквамозни карцином коже пса. Timothy i sar. [52] наводе да су тумори тестиса међу најчешћим неоплазијама репродуктивног тракта код старијих паса. De La Puerta i sar. [66] наводе да је кастрација са аблацијом скротума метода избора у случају постојања тумора тестиса, из разлога што је извођењем кастрације са аблацијом скротума прогноза добра до одлична, због ниске стопе метастазе ових тумора.

Код пса (Табела1, р.б. 20), општим клиничким прегледом уочено је увећање десног перинеалног подручја (Слика 47).

Слика 47. Увећање десног перинеалног подручја (Фотографија:Јован Спасојевић, 2022.)

Перректалном палпацијом дијагностиковано је постојање перинеалне киле. Mortari i sar. [49] наводе да је основа дијагностике перинеалне киле ректална палпација. Ултразвучном дијагностиком евалуиран је каудални абдомен, те нису примећене абнормалности у анатомском положају органа трбушне дупље, док је уочена увећана простата са присутном простатичном цистом (Слика 48).

Слика 48. УЗ простате и цистична промена (Фотографија:Јован Спасојевић, 2022.)

Хируршко лечење перинеалне киле је изведено техником херниорафије са фиксацијом полипропиленске мрежице, а потом је извршена прескротална метода кастрације. Silva i sar. [50] наводе да је метода херниорафије са полипропиленском мрежицом, заједно са орхиектомијом пса, ефикасан поступак лечења перинеалне киле без појаве рецидива, али у свом раду не наводе метод кастрације пса. Snell i sar. [68] у свом раду изводе закључак да метода кастрације, било да се ради о скроталној или прескроталној, не доприноси повећању рецидива после санације перинеалне киле, али указују на то, да пошто се ради о старијим псима, а ради скраћивања дужине трајања анестезије, пожељнија је метода скроталне кастрације.

Код пса (Табела 1, р.б. 21) општим клиничким прегледом – палпацијом аналног и перианалног подручја, дијагностиковане су неопластичне промене у пределу перианалне регије (Слика 49).

Слика 49. Промена у перианалној регији. (Фотографија:Јован Спасојевић, 2022)

Пресумптивна дијагноза је указивалана перианални аденом, али због присутне улцерације и пролиферативних процеса на кожи перианалног подручја, хируршки је одстрањена неопластична маса (Слика 50). Патохистолошки налаз је потврдио пресумптивну дијагнозу – Аденом перианалних жлезда са хиперплазијом перианалних жлезда.

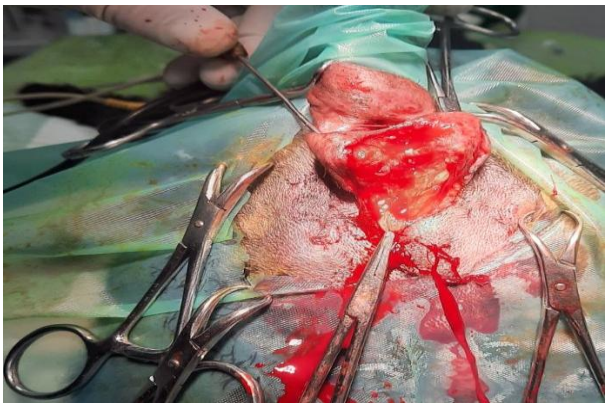

Слика 50. Одстрањивање неопластичне масе. (Фотографија: Јован Спасојевић, 2022)

Michelle i sar. [43] у својој студији наводе да су метастазе код перианалних аденома ретке, те да не треба изводити радикалну ресекцију, већ кастрацију из разлога хормонске зависности овог тумора.

У овом истраживању (Табела 1, р.б. 22-26), код 5 паса, општим клиничким прегледом и ултразвучном дијагностиком, потврђен је унилатерални криптохизам (Слика 51). Код свих 5 паса, тестиси су локализовани у пределу ингвиналног канала, а ултразвучна и хируршка позиција тестиса су се поклапале. Khan i sar. [29] наводе да је сигурност ултразвучне дијагностике при откривању ингвиналног/поткожног крипторхидног тестиса 100%.

Од 5 прегледаних паса 4 су била десностранa ингвинална крипторхида, што се поклапа са наводима Tannouz i sar. [71] да је већа учесталост појављивања ингвиналних једностраних, десно позиционираних тестиса. Као метода избора у лечењу крипторхизма код паса, извршен је хируршки захват и уклањање заосталих тестиса, а затим се приступило и прескроталној методи кастрације нормопонираних тестиса.

Слика 51. Приступ ингвинално-поткожно заосталом тестису. (Фотографија: Иван Галић, 2021) .....

6.0. ЗАКЉУЧЦИ

У односу на постављене циљеве и добијене резултате овог истраживања, могу се извести следећи закључци:

- Пресумптивна дијагноза постављена на основу синтезе знања, искуства и спровођења одређених дијагностичких поступака, има кључну улогу у одабиру одређене хируршке технике кастрације.
- Извођење општег клиничког прегледа животиње, пре свега спровођење метода адспекције и палпације, од великог је значаја за постављање пресумтивне и коначне дијагнозе неких од урогениталних и хормонално зависних обољења код паса мушког пола: крипторхизам, перианални аденоми, перинеална хернија, неоплазије тестиса и скротума.
- Коначна дијагноза одређених урогениталних и хормонално зависних обољења код паса мушког пола поставља патохистолошком анализом: перианални аденом, неоплазије тестиса и скротума.
- Ултразвучна дијагностика се сматра примарном дијагностичком методом и „златним стандардом“ у дијагностици крипторхизма код паса.
- Код елективних захвата кастрације, избор методе кастрације не утиче у значајној мери на разноликост и учесталост појављивања постоперативних компликација.
- Искуство, брзина и спретност хирурга, присуство асистената при извођењу кастрација, као и избор одређене технике кастрације, знатно утичу на брзину извођења елективних кастрација.

7.0 ЛИТЕРАТУРА

1. Pretzer SD. Canine embryonic and fetal development: a review. Theriogenology.2008Aug;70(3):3003.doi:10.1016/j.theriogenology.2008.04. 029. Epub 2008 May 29. PMID: 18513790
2. Christensen, B. W. (2012). *Disorders of Sexual Development in Dogs and Cats. Veterinary Clinics of North America: Small Animal Practice, 42(3), 515–526.* doi:10.1016/j.cvsm.2012.01.008
3. Phemister RD. Nonneurogenic reproductive failure in the bitch. Vet Clin North Am. 1974 Aug;4(3):573-86. doi: 10.1016/s0091-0279(74)50060-7. PMID: 4604825
4. Evans HE, Christensen GC. Prenatal development. In: Miller's anatomy of the dog. WB Saunders Co.; 1993. p. 32–97.
5. David C. Page, Rebecca Mosher, Elizabeth M. Simpson, Elizabeth M.C. Fisher, Graeme Mardon, Jonathan Pollack, Barbara McGillivray, Albert de la Chapelle, Laura G. Brown,The sex-determining region of the human Y chromosome encodes a finger protein,Cell,Volume 51, Issue 6,1987,Pages 1091-1104,ISSN 0092-8674
6. Jost A. Hormonal factors in the sex differentiation of the mammalian foetus. Philos Trans R Soc Lond B Biol Sci. 1970 Aug 6;259(828):119-30. doi: 10.1098/rstb.1970.0052.PMID:4399057
7. Huhtaniemi I. Fetal testis--a very special endocrine organ. Eur J Endocrinol.1994Jan;130(1):2531.doi:10.1530/eje.0.1300025.PMID:8124476.
8. Lim CK, Heng HG, Hui TY, Thompson CA, Childress MO, Adams LG. Ultrasonographic features of uterus masculinus in six dogs. Vet Radiol Ultrasound. 2015 Jan-Feb;56(1):77-83. doi: 10.1111/vru.12189. Epub 2014 Jul 30. PMID: 25074324.
9. Creasy, D. M., & Chapin, R. E. (2013). *Male Reproductive System. Haschek and Rousseaux's Handbook of Toxicologic Pathology, 2493–2598.* doi:10.1016/b978-0-12-415759-0.00059-5

10. Baumans V, Dijkstra G, Wensing CJ. Testicular descent in the dog. Anat Histol Embryol. 1981 Jun;10(2):97-110. doi: 10.1111/j.1439-0264.1981.tb00508.x. PMID:6455938.
11. PARKINSON, T. J. (2019): Reproductive Physiology of Male Animals. U: Veterinary Reproduction and Obstetrics (Noakes, D. E., T. J. Parkinson, G. C. W. England, ur.). Elsevier,London. str. 41-46
12. Stančić, B.: Reprodukcija domaćih životinja (treće, prerađeno i dopunjeno izdanje). Univerzitet u Novom Sadu, Poljoprivredni fakultet, Novi Sad, 2008
13. Aspinall, V. (2004). *Anatomy and Physiology of the Dog and CatII. The Male Reproductive System. Veterinary Nursing Journal, 19(6), 200–204.* doi:10.1080/17415349.2004.11013293
14. Foster RA. Male Genital System. Jubb, Kennedy & Palmer's Pathology of Domestic Animals: Volume 3. 2016:465–510.e1. doi: 10.1016/B978-0-7020-5319-1.00016-5. Epub 2016 Mar 18. PMCID: PMC7271154
15. Lee JC, Bhatt S, Dogra VS. Imaging of the epididymis. Ultrasound Q. 2008 Mar;24(1):3-16. doi: 10.1097/RUQ.0b013e318168f116. PMID: 18362528
16. SETCHELL, B., & BREED, W. (2006). *Anatomy, Vasculature, and Innervation of the Male Reproductive Tract. Knobil and Neill's Physiology of Reproduction, 771–825.* doi:10.1016/b978-012515400-0/50022-1
17. Budras, K. D. (2010). *Anatomy of the dog: With aaron horowitz and rolf berg*. Schlütersche
18. Stojić ,Velibor,1947, Veterinarska fiziologija COBSS.SR-ID 178577420
19. Mawhinney, Michael, and Angelo Mariotti. "Physiology, pathology and pharmacology of the male reproductive system." *Periodontology 2000* 61.1 (2013): 232-251
20. Chłopik, A., & Wysokińska, A. (2019). *Canine spermatozoa – What do we know about their morphology and physiology? An overview. Reproduction in Domestic Animals.* doi:10.1111/rda.13596
21. Cambrosio Mann, M., Friess, A. E., & Stoffel, M. H. (2003). *Blood-Tissue Barriers in the Male Reproductive Tract of the Dog: A Morphological Study Using Lanthanum Nitrate as an Electron-Opaque Tracer. Cells Tissues Organs, 174(4), 162–169.* doi:10.1159/000072719
22. Gary C.W. England BSAVA Manual of Canine and Feline Reproduction and NeonatologyChapter 2, pp 13 - 22DOI: 10.22233/9781905319541.2© 2010 British Small Animal Veterinary AssociationJanuary 2010

23. MATTOS, Marcos Renato Franzosi; SIMÕES-MATTOS, Lucilene; DOMINGUES, Sheila Farhayldes Souza. Cryptorchidism in dog. *Ciência Animal*, 2000, 10.1: 61-70.
24. Moon JH, Yoo DY, Jo YK, Kim GA, Jung HY, Choi JH, Hwang IK, Jang G. Unilateral cryptorchidism induces morphological changes of testes and hyperplasia of Sertoli cells in a dog. Lab Anim Res. 2014 Dec;30(4):185-9. doi: 10.5625/lar.2014.30.4.185. Epub 2014 Dec 24. PMID: 25628730; PMCID: PMC4306707.
25. SPASOJEVIĆ, Jovan, et al. KRIPTORHIZAM KOD PASA. *Veterinary Journal of Republic of Srpska/Veterinarski Zurnal Republika Srpske*, 2022,
26. SPANGENBERG, C. (2021.): Canine Cryptorchidism, A Concise Review of its Orgin, Diagnosis, and Treatment Caroline Spangenberg, BEMS Reports. 7,.1-3.
27. MEYERS-WALLEN, V. N. Gonadal and sex differentiation abnormalities of dogs and cats. *Sexual Development*, 2012, 6.1-3: 46-60.
28. MEMON, M.; TIBARY, A. Canine and feline cryptorchidism. *Ivis (En línea)*, 2001
29. KHAN, Firdous A.; GARTLEY, Cathy J.; KHANAM, Afroza. Canine cryptorchidism: An update. *Reproduction in Domestic Animals*, 2018, 53.6: 1263-1270
30. HECHT, et al. Ultrasound diagnosis: intra- abdominal torsion of a non- neoplastic testicle in a cryptorchid dog. *Veterinary Radiology & Ultrasound*, 2004, 45.1: 58-61
31. SCHÄFER-SOMI, Sabine. Diseases of the Canine Prostate Gland. In: *Recent Advances in Canine Medicine*. IntechOpen, 2022.
32. BARSANTI, Jeanne A.; FINCO, Delmar R. Canine prostatic diseases. *Veterinary Clinics of North America: Small Animal Practice*, 1986, 16.3: 587-599
33. BOSMA, Femke, et al. Ultrasonographic measurements of the prostate gland in castrated adult dogs. *Acta Veterinaria Scandinavica*, 2022, 64.1: 1-8.
34. CUNTO, Marco; BALLOTTA, Giulia; ZAMBELLI, Daniele. Benign prostatic hyperplasia in the dog. *Animal Reproduction Science*, 2022, 247: 107096
35. LIMA, Bruna Bressianini, et al. Hemorrhagic prostatic cyst in a dog–case report. *Brazilian Journal of Veterinary Medicine*, 2023, 45: e005122-e0051220

36. DE OLIVEIRA CONRADO, Francisco; HENDERSON, Sally E. Testes, ovaries, and prostate. *Veterinary Cytology*, 2020, 499-53
37. PATIL, A. S., et al. Surgical management of prostatic hyperplasia in unilaterally cryptorchid (Abdominal testis) dogs. 2021
38. IIZUKA, Keigo, et al. Comparison of outcomes between medical and surgical treatment in dogs with prostatic adenocarcinoma: a retrospective study. *BMC Veterinary Research*, 2022, 18.1: 36
39. LÉVY, X., et al. Diagnosis of common prostatic conditions in dogs: an update. *Reproduction in domestic animals*, 2014, 49: 50-57
40. BRODZKI, Adam, et al. Pharmacological Treatment of Perianal Gland Tumors in Male Dogs. *Animals*, 2023, 13.3: 463
41. MAHENDRA, S.; SARKAR, Debajyoti. A case report: Circumscribe, ulcerated, necrotic perianal adenoma adjacent to the rectal opening in a castrated dog. *Phar Inno J*, 2019, 8: 651-653.
42. SHARMA, Anil Kumar, et al. Surgical Grafting of Pig's Diaphragm in a Dog with Rectal and Perianal Adenoma and Epithelioma After Removing the tumor Mass; an Alternative for Expensive Chemotherapy Treatment. *Acta Scientific Veterinary Sciences*, 2022, 4: 59-63
43. Michelle M. Turek and Stephen J. Withrow SECTION H Perianal Tumors Small Animal Clinical Oncology . 4th edition. Saunders Elsevier, US, 2007 (503-510)
44. KAUR, Jagmeet; THAKUR, Adarsh; RAINA, Shikha. Perianal gland tumour in dog: A case report. *International Journal of Veterinary Sciences and Animal Husbandry*, 2019, 4.4: 22-23
45. JUNIOR, MA Penaforte, et al. Hérnia perineal em cães: revisão de literatura. *Medicina Veterinária (UFRPE)*, 2015, 9.1-4: 26-35.
46. MATHEW, Dayamon D., et al. Acellular Matrices for Hernioplasty of Caudal Perineal Hernias in Dogs. *Indian Vet. J*, 2022, 99.03: 07-09
47. LEAL, Leonardo Martins, et al. Herniorrafia perineal com tela de polipropileno em cão–Relato de caso. *Revista Científica Eletrônica de Medicina Veterinária*, 2012, 18.
48. KITESSA, J. D.; TEREFE, K. B. Perineal herniorrhaphy along with anal sacculectomy in dog: Case report. *Int J Vet Sci Res*, 2022, 8.2: 039-042
49. MORTARI, Ana Carolina; RAHAL, Sheila Canevese. Perineal hernia in dogs. *Ciência Rural*, 2005, 35: 1220-1228
50. SILVA, Humberto Franco, et al. Correção de hernia perianal em cão utilizando tela de polipropileno. *Ciência Animal*, 2019, 29.4: 135-144

51. MENDES, Carlos Leão, et al. Herniorrafia perineal em cão macho idoso não castrado: Relato de caso. *PUBVET*, 2022, 16: 195.
52. Timothy M. Fan and Louis-Philippe de LorimierTumors of the Male Reproductive System Small Animal Clinical Oncology 637-639
53. CHITI, Eleonora, et al. Bilateral Testicular Tumors in a Non-Cryptorchid Dog: Coexistence of Sertoli Cell and Interstitial Endocrine Cell Tumors. *Acta Scientiae Veterinariae*, 2022, 50.1: 835
54. CALABRÒ, Diletta; TELO, Silvi; AMBROSINI, Valentina. PET imaging in testicular tumours. *Current Opinion in Urology*, 2020, 30.5: 665-671
55. KUDO, Tomoo, et al. Malignant Leydig cell tumor in dogs: two cases and a review of the literature. *Journal of Veterinary Diagnostic Investigation*, 2019, 31.4: 557-561
56. NASCIMENTO, Harlan HL, et al. Testicular tumors in 190 dogs: clinical, macroscopic and histopathological aspects. *Pesquisa Veterinária Brasileira*, 2020, 40: 525-535
57. DEFORGE, Teagan L. Sertoli cell tumor/mixed germ cell-stromal cell tumor as separate neoplasms in a bilaterally cryptorchid dog. *The Canadian Veterinary Journal*, 2020, 61.9: 994
58. RUSSO, Marco, et al. Imaging of canine neoplastic reproductive disorders. *Animals*, 2021, 11.5: 1213.
59. BIGLIARDI, Enrico, et al. Colour Doppler ultrasound imaging of blood flows variations in neoplastic and non- neoplastic testicular lesions in dogs. *Reproduction in Domestic Animals*, 2019, 54.1: 63-71.
60. BUSHBY, Philip; WHITE, Sara. Dog Neuter/Cat Neuter. *High- Quality, High- Volume Spay and Neuter and Other Shelter Surgeries*, 2020, 281-294
61. Stančić,I. (2012). Reprodukcija pasa I mačaka . Poljprivredni fakultet, Novi Sad
62. HOWE, Lisa M. Surgical methods of contraception and sterilization. *Theriogenology*, 2006, 66.3: 500-509.
63. BUSHBY, Philip A. Surgical techniques for spay/neuter. *Shelter medicine for veterinarians and staff*,2012,625-645
64. Woodruff, K. & Bushby, Philip & Brestle, Karla & Wills, R. & Huston, Carla. (2015). Scrotal castration versus prescrotal castration in dogs. Veterinary Medicine. 110.
65. KIM, Jong-In; JEONG, Soon-Wuk. Evaluation of Autoligation Technique for Castration in Small Breed Dogs. *Journal of Veterinary Clinics*, 2020, 37.2: 75-81.

66. DE LA PUERTA, Benito; BAINES, Stephen. Surgical diseases of the genital tract in male dogs 1. Scrotum, testes and epididymides. *In Practice*, 2012, 34.2: 58-65
67. EL-WAHED, Abd, et al. Evaluation of Pinhole Castration Technique Compared With Traditional Method For Castration In Dogs. *Alexandria Journal for Veterinary Sciences*, 2014, 42.1
68. SNELL, W. L., et al. Comparison of caudal and pre-scrotal castration for management of perineal hernia in dogs between 2004 and 2014. *New Zealand veterinary journal*, 2015, 63.5: 272-275
69. MILLER, Kirk P., et al. Evaluation of sutureless scrotal castration for pediatric and juvenile dogs. *Journal of the American Veterinary Medical Association*, 2018, 253.12: 1589-1593
70. WOODRUFF, Kimberly A. Scrotal Castration as a Safe and Effective Means of Male Canine Sterilization. 2013
71. TANNOUZ, Vânia Gomes Schwartz, et al. Is the right testis more affected by cryptorchidism than the left testis? An ultrasonographic approach in dogs of different sizes and breeds. *Folia morphologica*, 2019, 78.4: 847-852.